

Latvijas Lauksaimniecības universitāte
Veterinārmedicīnas fakultāte
Preklīniskais institūts

Latvia University of Agriculture
Faculty of Veterinary Medicine
Preclinical Institute

Lauma Mancēviča

**ĀFRIKAS STRAUSA (*STRUTHIO CAMELUS* VAR. *DOMESTICUS*)
KUNĢA UN TIEVĀS ZARNAS MORFOFUNKCIONĀLAIS
RAKSTUROJUMS POSTNATĀLAJĀ ONTOĢENĒZĒ
NO 120 LĪDZ 365 DIENU VECUMAM**

**MORPHOFUNCTIONAL CHARACTERIZATION OF THE STOMACH
AND THE SMALL INTESTINE IN POSTNATAL ONTOGENESIS OF
THE AFRICAN OSTRICH (*STRUTHIO CAMELUS* VAR.
DOMESTICUS) FROM DAY 120 TO DAY 365 OF AGE**



Promocijas darba
KOPSAVILKUMS

Dr. med. vet. zinātniskā grāda iegūšanai
Veterinārmedicīnas nozarē
Morfoloģijas apakšnozarē

SUMMARY
of the Doctoral thesis
for the scientific degree Dr.med.vet.

**Pētījums veikts ESF Nacionālās programmas „Atbalsts LLU Doktora
studiju īstenošanai” ietvaros, līgums Nr. 04.4–08/EF2.D1.32**

**Development and design of the doctoral theses was ESF cofinanced: ESF
profect *Support for Implementation of Doctora Studies at LUA*, agreement
No. 04.4-08/EF2.D1.32**

JELGAVA 2014

Latvijas Lauksaimniecības universitāte
Veterinārmedicīnas fakultāte
Preklīniskais institūts

Latvia University of Agriculture

Promocijas darbs izstrādāts:

LLU Veterinārmedicīnas fakultātes Preklīniskajā institūtā

Research has been carried out at:

The Preclinical Institute of the Faculty of Veterinary Medicine the Latvia University of Agriculture

Promocijas darba zinātniskais vadītājs:

Scientific supervisor:

LLU profesors/LUA professor

Dr.med.vet. **Arnis Mugurēvičs**

Oficiālie recenzenti:

Official reviewers:

LLU asociētā profesore

Dr.med.vet. **Vita Antāne**

Rīgas Stradiņu universitātes profesore,

Dr.habil.med., LZA korespondētājlocekle **Māra Pilmane**

Rīgas Stradiņu universitātes profesors,

Dr.habil.med. **Jānis Vētra**

Promocijas darba aizstāvēšana notiks 2014. gada 20. jūnijā plkst. 12:00
LLU Veterinārmedicīnas fakultātē, Jelgavā, Helmaņa ielā 8, 1. auditorijā.

The defense of theses will take place at the LUA Faculty of Veterinary Medicine, auditorium No.1, on the June 20, 2014, at 12:00 o'clock

Ar promocijas darbu var iepazīties Latvijas Lauksaimniecības universitātes
Fundamentālajā bibliotēkā, Jelgavā, Lielajā ielā 2 un http://llufb.llu.lv/promoc_darbi.html

The thesis is available at the Fundamental Library of the Latvia University of Agriculture, Lielā ielā 2, Jelgava and http://llufb.llu.lv/promoc_darbi_en.html
ISBN 978-9984-861-87-6 (online)

SATURA RĀDĪTĀJS

IEVADS	5
Promocijas darba uzdevumi	6
Darba zinātniskā novitāte	6
Pētījumu rezultātu aprobācija	6
MATERIĀLS UN METODEDES	7
Pētījuma laiks, objekts, tā raksturojums	7
Kuņģa un zarnu postmortālā izmeklēšana	7
Makroskopiskā izmeklēšana	8
Mikroskopiskā izmeklēšana	8
Histoloģiskā novērtēšana	9
Datu statistiskā apstrāde	9
PĒTĪJUMA REZULTĀTI UN DISKUSIJA	10
Strausu ķermeņa masas un gastrointestinālā kanāla makromorfoloģiskā uzbūve no 120 līdz 365 dienu vecumam	10
Ķermeņa, kuņģa un zarnu masa	10
Kuņģa morfoloģija	11
Tievās zarnas morfoloģija	13
Strausu kuņģa un tievās zarnas mikroskopiskā uzbūve	15
Kuņģa histoloģiskā uzbūve un tās izmaiņas	15
Tievās zarnas histoloģiskā uzbūve un tās izmaiņas	19
Kuņģa un divpadsmitpirkstu zarnas intralumenālais pH	23
Gastrīna, somatostatīna un grelīna imunoreaktīvo šūnu izplatība strausu kuņģa un tievās zarnas gļotādā	23
SECINĀJUMI	26
ZINĀTNISKĀS PUBLIKĀCIJAS UN TĒZES	28

CONTENTS

INTRODUCTION	29
Objectives of the doctoral thesis	30
Scientific novelty of the research	30
Approbation of the research results	30
MATERIAL AND METHODS	31
Time and object of research and its characterization	31
Postmortem examination of the stomach and intestines	31
Macroscopic examination	31
Microscopic examination.....	32
Histological assessment	33
Statistical processing of data	33
RESULTS AND DISCUSSION OF THE STUDY	34
Body weight and macroscopical structure of the stomach and intestine of the ostriches from 120 to 365 days of age	34
Body, stomach and intestine weight	34
Morphology of the stomach	35
Morphology of the small intestine	36
Microscopic structure of the ostrich stomach and the small intestine from 120 to 365 days of age	38
Histology of the stomach and its changes	38
Histology of the small intestine and its changes	41
Intraluminal pH of the stomach and duodenum	43
Distribution of gastrin, somatostatin and ghrelin immunoreactive cells in the ostrich stomach and the small intestine mucosa	44
CONCLUSIONS	46
SCIENTIFIC PUBLICATIONS AND THESIS	48

IEVADS

Āfrikas Strauss ir vislielākais un smagākais nelidojošais putns pasaulē. No strausiem iegūst – olas, gaļu, spalvas un ādas. Strausus audzē vairāk nekā 50 pasaules valstīs: Vācijā, Dānijā, Meksikā, Krievijā, Ķīnā u.c., un pat valstīs ar bargāku klimatu, tādās kā Zviedrija, Kanādas ziemeļi, Norvēģija. Tomēr visvairāk strausu fermu ir Dienvidāfrikā. Latvijā strauskopība sāka attīstīties 2003. gadā, kad tika uzsākta strausu audzēšana ar mērķi iegūt gaļu un ādas, kā arī cāļus ganāmpulka pavairošanai. Latvijā 2010. gada 1. jūlijā bija reģistrēti 225 strausi, bet 2013. gadā 170 strausi (Lauksaimniecības Datu Centrs).

Strausus pasaulē audzē galvenokārt gaļas ieguvei, jo tai ir zems tauku un holesterīna saturs. Produkcijas iznākums ir atkarīgs no vairākiem faktoriem, tai skaitā gremošanas kanāla, īpaši kuņģa un tievās zarnas, attīstības. Kuņģī un tievajā zarnā notiek uzņemtās barības sagremošana, šķelšana un uzsūkšanās, kam ir svarīga nozīme organisma vielmaiņas procesos. Līdz ar to gremošanas kanāla attīstība ietekmē putna vispārējo veselības stāvokli, tā augšanu, it īpaši ķermeņa masas optimālu pieaugumu.

Strausa gremošanas kanālā salīdzinājumā ar mājputniem ir vērojamas atšķirības. Lielai daļai putnu barība tiek uzkrāta guzā, bet strausveidīgajiem putniem tā nav attīstīta, tāpēc uzņemtās barības un ūdens uzglabāšanas funkcijas pilda kuņģa dziedzerdaļa. Strausa kuņģa dziedzerdaļā ir vērojams relatīvi neliels dziļo un lielāks virsējo dziedzeru apvidus, savukārt vistām visā kuņģa dziedzerdaļā ir sastopami dziļie dziedzeri. Savvaļā dzīvojošie strausi pārtiek no augu valsts produktiem, tāpēc tiem ir labi attīstīta resnā zarna, kas veido lielāko zarnu masas daļu. Pieauguša strausa tievā zarna ir aptuveni 7.5 m, bet resnā zarna 16 m gara.

Pasaulē ir veikti pētījumi par strausa gremošanas kanāla uzbūvi līdz 100 dienu vecumam, kā arī pieaugušam putnam, bet ir nepietiekama informācija par gremošanas kanāla attīstību no 100 dienu līdz gada un pieauguša strausa vecumam.

Promocijas darbs ir turpinājums pētījumam par Latvijā audzētu strausa cāļu kuņģa un tievās zarnas attīstību līdz 60 dienu vecumam. Līdz šim Latvijā ir veikti pētījumi par gastrīna, somatostatīna imunoreaktīvo šūnu izplatību kuņģa un zarnu glotādā Latvijā audzētiem strausiem līdz 60 dienu vecumam. Pētījumu par greļina imunoreaktīvo šūnu izplatību gastrointestinālajā kanālā nav veikti.

Līdz ar to, mūsu darba **mērķis** bija izpētīt atsevišķus strausu kuņģa un tievās zarnas makro– un mikromorfoloģiskos rādītājus postnatālajā ontogēnēzē 120, 180, 240 un 365 dienu vecumā.

Promocijas darba uzdevumi

1. Noskaidrot strausu kuņģa un tievās zarnas morfo– un masometriskos rādītājus un to savstarpējās attiecības no 120 līdz 365 dienu vecumam.
2. Izvērtēt strausu kuņģa un tievās zarnas sienīņu mikroskopiskās uzbūves izmaiņas pētamajā ontogēnēzes periodā.
3. Izvērtēt strausu kuņģa un divpadsmitpirkstu zarnas intralumenālā pH līmeni, kā arī noteikt kausveida šūnu sekrēta kvantitatīvo un kvalitatīvo sastāvu tievajā zarnā.
4. Izvērtēt gastrīna, somatostatīna un grelīna imunoreaktīvo šūnu izplatību strausu kuņģa un tievās zarnas gļotādā.

Darba zinātniskā novitāte

- Pirmo reizi veikti Latvijā audzēto Āfrikas strausu kuņģa un tievās zarnas morfometriskie pētījumi no 120 līdz 365 dienu vecumam.
- Analizēta strausu kuņģa un tievās zarnas histoloģiskā uzbūve un iegūti dati par to morfoloģisko rādītāju izmaiņām.
- Iegūti un analizēti dati par strausu kuņģa un divpadsmitpirkstu zarnas intralumenālo pH.
- Noteikts kuņģa un tievās zarnas kanālā esošo mukopolisaharīdu sastāvs, kausveida šūnu daudzums un tā izmaiņas no 120 līdz 365 dienu veciem strausiem.
- Pirmo reizi Latvijā veikta grelīna imunoreaktīvo šūnu izpēte strausu kuņģa un tievās zarnas gļotādā.

Pētījumu rezultātu aprobācija

Pētījuma rezultāti aprobēti sekojošās zinātniskā konferencēs:

1. The 64th Annual Meeting of the European Federation of Animal Science, Nantes, France, 26–30th August 2013. *Changes of the resorption surface area of the small intestinal villi of ostriches in ontogenesis.*
2. 19th International Scientific Conference "Research for Rural Development 2013", Jelgava, Latvia, 15–17th May 2013. *Morpho–metric and maso–metric parameters of the stomach in postnatal ontogenesis the African ostrich (*Struthio camelus*).*
3. International Scientific Conference „Animals. Health. Food Hygiene”. Jelgava, Latvia, 22–23th November, 2012. *Changes of the intestinal weight and length of ostriches (*Struthio camelus* var. *domesticus*) raised in Latvia from day 120 to day 360 of life.*

4. 19th Baltic and Finish Poultry Conference. Latvia, Riga, 18–19th October, 2012. *The intraluminal pH changes of the stomach and duodenum of African ostrich (Struthio camelus var. domesticus) in ontogenesis.*
5. 29th Congress of European Association of Veterinary Anatomists, Stara Zagora, Bulgaria, 25–28th July, 2012. Development of proventriculus in ostriches raised in Latvia.
6. The 5th Combined Workshop: Fundamental Physiology of the European Working Group of Physiology and Perinatal Development in Poultry. Wageningen, The Netherlands, 31th August – 3th September, 2011. *Total protein, albumin, calcium and phosphorus levels in blood in African ostrich chicks of different ages in Latvia.*
7. International Scientific Conference „Animals. Health. Food Hygiene”. Jelgava, Latvia, 29th October, 2010. *Strausu (Struthio camelus var. domesticus) tievās un resnās zarnas morfoloģiskie rādītāji perinatālajā periodā.*

Darba apjoms: promocijas darbs noformēts 108 lapaspusēs un sastāv no anotācijas, ievada, literatūras apskata, darba metodikas, pētījuma rezultātiem, diskusijas, 8 secinājumiem, 125 izmantotās literatūras avotiem un 12 pielikumiem. Darbā iekļautas 4 tabulas un 66 attēli.

MATERIĀLS UN METODES

Pētījuma laiks, objekts, tā raksturojums

Pētījums veikts Latvijas Lauksaimniecības universitātes Veterinārmedicīnas fakultātes Preklīniskā institūta Morfofunkcionālajā laboratorijā no 2010. gada 1. septembra līdz 2013. gada 31. augustam.

Pētījumā izmantoti 18 abu dzimumu strausi, kuri sadalīti četrās vecuma grupās. Pirmajā grupā četri strausi 120 dienu vecumā un otrajā grupā četri strausi 180 dienu vecumā, kuri audzēti LLU VMF eksperimentālo dzīvnieku stacionārā. Trešajā grupā četri strausi 240 dienu vecumā, kuri audzēti strausu fermā „Indāni”. Ceturtā grupā seši strausi 365 dienu vecumā, kuri audzēti strausu fermā „Ozoliņi AB”. Pirmo divu vecumu grupu strausu ķermeņa masa noteikta pēc nokaušanas, bet trešās un ceturtās grupas strausiem noteikta dzīvmasa.

Kuņģa un zarnu postmortālā izmeklēšana

Pēc putnu nokaušanas noteikts **intralumenālais pH** kuņģa dziedzerdaļā pie barības vada atveres un dziļo dziedzeru apvidū, kuņģa muskuļdaļā un divpadsmitpirkstu zarnas descendējošā cilpā ar trīs atkārtojumiem.

Makroskopiskā izmeklēšana

Kuņģis un zarnas novērtēti makroskopiski mērot, sverot un aprakstot atsevišķus orgānus. **Masometrija** veikta izmantojot svarus *Kern EW 420–3 NM* (± 0.01 g), kuņģa dziedzerdaļai (*pars glandularis s. ventriculus glandularis*) un muskuļdaļai (*pars muscularis s. ventriculus muscularis*), tievajai zarnai un tās segmentiem – divpadsmitpirkstu zarnai (*duodenum*), tukšajai zarnai (*jejunum*) un resnajai zarnai. Katram putnam noteikta kuņģa kopējā absolūtā masa ar un bez satura, kā arī zarnu kopējā absolūtā masa, kam saturs netika evakuēts. No kuņģa un zarnu absolūtās masas attiecīgi aprēķināta relatīvā kuņģa un zarnu masa attiecībā pret ķermeņa masu.

Morfometriski kuņģa dziedzerdaļā noteikts lielā loka garums un dziļās dziedzeru apvidus garums, bet muskuļdaļai mērīts tās diametrs. Kuņģa sienu biezums mērīts, izmantojot digitālo bīdmēru Limit – 2000 (± 0.01 mm), dziļo dziedzeru zonā un muskuļdaļā. Noteikts gļotādas laukums (cm^2) abām kuņģu daļām, izmantojot digitālo planimetru Sokkia KP–90N (± 0.1 cm^2). Noteikts kopējais zarnu kanāla absolūtais garums, tievās un resnās zarnas garums, kā arī divpadsmitpirkstu, tukšās un gūžu zarnas garums, izmantot lentmēru (± 1 mm). Zarnu relatīvais garums aprēķināts, attiecīgās zarnas garumu attiecinot pret kopējo zarnu garumu.

Mikroskopiskā izmeklēšana

Audu paraugi histoloģiskai izpētei ņemti septiņās noteiktās kuņģa un tievās zarnas vietās: kuņģa dziedzerdaļas *gll. proventriculares profundae* apvidū, kuņģa dziedzerdaļas *gll. proventriculares superficiales* apvidū, kuņģa muskuļdaļas sienā, kuņģa muskuļdaļas *m.sphincter pylorus* zonā, divpadsmitpirkstu zarnas vidusdaļā, tukšās zarnas vidusdaļā, gūžu zarnas vidusdaļā.

Audu paraugi 24 h fiksēti 10% formalīna šķīdumā. Izmantots audu autoprocursors *Tissue–Tek II* paraugu dehidratācijai un sagatavošanai, ieslēgšanai parafīna blokos. Kopumā nofiksēti un parafīna blokos ieslēgti 213 audu paraugi. Pēc parauga ieslēgšanas parafīna blokā, preparāti sagriezti 5 μm plānos griezumos. Vispārējai histoloģiskai novērtēšanai veikta audu vizualizēšana pielietojot standartizētu hematoksilīna un eozīna krāsošanas metodi (Carson, 1997).

Mukopolisaharīdus saturošās šūnas epitēlijā diferencētas izmantojot alcian zilo (pH 2.5) un perjodskābes – Šiffa reakciju (AB/PAS), nosakot skābos, neitrālos un jauktos mukopolisaharīdus saturošās šūnas.

Imunoreaktīvo (IR) šūnu identifikācijai izmantotas imunohistoķīmiskās metodes, lai noteiktu gastrīna, somatostatīna un greļīna sastopamību audu griezumos, kas uzpeldināti uz silikonizētiem priekšmetstikliņiem (Histo Bond®). Imunoreaktīvo šūnu iezīmēšana veikta ar streptavidīna–biotīna

komplektu (LSAB+, *Dako*) (Carson, 1997). Par primārām antivielām izmantotas gastrīna, somatostatīna un grelīna poliklonālās koncentrētās trušu antivielas. Lai noteiktu imūno krāsošanu, audi aplicēti ar hromogēna komplektu (DAB+ Substrate Chromogene system, *Dako*) 5 – 8 min un fons iekrāsots ar hematoksilīnu. Negatīvās kontroles mērījumiem izmantoti tādi paši paraugi, kuriem pie iepriekšējām procedūrām primārās antivielas vietā aplicēts antivielu atšķaidītājs. Pozitīvās kontroles mērījumiem izmantoti suņa kuņģa piloriskās daļas, suņa aizkuņģa dziedzera histoloģisko paraugu griezumā

Histoloģiskā novērtēšana

Kuņģa dziedzerdaļā mērīts virsējo dziedzeru garums 30 dziedzeriem katrā paraugā un kuņģa dziedzerdaļas dziļo dziedzeru parenhīmas laukums (μm^2) 5 redzeslaukos katrā paraugā. Kuņģa muskuļdaļā mērīts zemgļotādas slāņa biezums ar 30 mērījumiem katrā paraugā. Zarnu morfoloģiskai izvērtēšanai veikti sekojoši mērījumi: zarnu bārkstiņu garengriezuma garums (μm), diametrs un bārkstiņas garengriezuma laukums (μm^2). Mērījumi veikti 10 bārkstiņām katrā paraugā.

Mukopolisaharīdu saturošo šūnu kvantitatīvais sastāvs tika noteikts katrā zarnu daļā 10 bārkstiņās un kopā ar to, bārkstiņas garengriezuma laukums. Iegūtais rezultāts izteikts uz 1 mm^2 laukuma vienību.

Imunoreaktīvo šūnu kvantitatīvais sastāvs vērtēts katrā paraugā 10 redzeslaukos, redzeslaukā nosakot gļotādas laukumu un attiecīgo pozitīvo šūnu skaitu tajā, kā rezultātā noteikts imunoreaktīvo šūnu daudzums 1mm^2 .

Pētījumā kopumā izvērtēti 1172 histoloģisko preparātu griezumā. Histoloģiskos preparātus dažādos palielinājumos izvērtējām gaismas mikroskopā *Leica DM5000B*. Mikroskopiskie attēli apstrādāti, fotografēti un mērīšana veikta, izmantojot *Leica DFC 490* kameru un datorizētu digitalizācijas programmu *Image – Pro Plus 6.1*.

Datu statistiskā apstrāde

Pētījumā iegūtie dati statistiski apstrādāti, izmantojot *SPSS 20.0* programmu – aprēķināta vidējā aritmētiskā vērtība, vidējās aritmētiskās vērtības standartklūda (SEM). Lai noskaidrotu vidējās vērtības atšķirības starp vecuma grupām, dati salīdzināti ar ANOVA vienfaktora dispersijas analīzi. Savstarpējo rādītāju sakarības noteiktas ar Post Hoc testa Pirson korelācijas koeficientu (Arhipova, Bāliņa, 2006).

PĒTĪJUMU REZULTĀTI UN DISKUSIJA

Strausu ķermeņa masa un gastrointestinālā kanāla makromorfoloģiskā uzbūve no 120 līdz 365 dienu vecumam

Ķermeņa, kuņģa un zarnu masa

Strausu ķermeņa un kuņģa masometriskie rādītāji atainoti 1. tabulā.

Strausu ķermeņa masa no 120 dienu vecuma līdz 365 dienu vecumam pieaug 4.5 reizes ar ļoti augstu savstarpējo korelāciju ($r=0.91$; $p<0.001$). Būtiski straujāk ķermeņa masa pieaug no 180 līdz 240 dienu vecumam ($p<0.01$) un no 240 līdz 365 dienu vecumam ($p<0.05$).

Šajos vecumos bija atšķirīgi turēšanas un kopšanas apstākļi, kas varēja ietekmēt ķermeņa masas rādītājus. Iespējams, strausi no 240 un 365 dienu vecumam, kas turēti aplokos ir fiziski aktīvāki ar ātrāku vielmaiņu. Turpretī 120 un 180 dienu vecos strausus vairāk ietekmēja stresa situācijas, kas saistītas ar samērā ierobežoto telpu, patvēruma trūkumu un to kopšanas īpatnībām.

1. tabula/ Table 1

Strausu ķermeņa un kuņģa masometriskie rādītāji Ostrich body and stomach massometric parameters

Vecums (dienas)/ Age (days)	Ķermeņa masa/ Body weight (g±SEM)	Kuņģa masa/ Stomach weight			
		ar saturu/ with content		bez satura/ without content	
		(g±SEM)	(%±SEM)	(g±SEM)	(%±SEM)
120	5895.0±843.98	1218.6±220.99	20.5±2.78	466.5±70.91	7.9±0.77
180	11385.0±2170.97	1597.8±233.60	14.7±2.20	697.3±68.88	6.4±0.64
240	51575.0±4569.17	3691.0±385.37	7.2±0.34	2161.5±63.16	4.3±0.35
365	81319.8±8494.33	5315.0±471.80	7.3±1.50	2860.0±112.84	3.8±0.63

Kā rāda pētījumi, tad Āfrikā, Ķīnā un ASV audzētie strausi jau 30 dienu vecumā sasniedz 4000 g un augstāku ķermeņa masu (Cilleers et al. 1995; Scheideler un Sell, 1997; Mushi et al. 1998;), 90 dienu vecumā 14050 g, bet 334 dienu vecumā 90050 g (Wang un Peng, 2008). Analizējot datus par Latvijā audzētu strausu ķermeņa masas palielināšanos, tās temps ir lēnāks un straujāko ķermeņa masas pieaugumu sasniedz vēlākā vecumā. Latvijā audzētiem strausiem 30 dienu vecumā ķermeņa masa vidēji sasniedz tikai 1506 g (Dūrītis et al., 2008). Mūsu pētījumā 120 dienu vecumā strausu ķermeņa masa vidēji ir 5895 g. Tas, iespējams, ir skaidrojams ar klimatisko apstākļu īpatnībām, barības sastāvu un turēšanas apstākļiem. Tomēr arī Latvijā audzēto strausu ķermeņa masa gada vecumā, līdzinās citos klimatiskajos apstākļos audzētu putnu ķermeņa masai.

Strausa kuņģa absolūtā masa bez un ar saturu pieaug ($p<0.001$) no 120 līdz 365 dienu vecumam. Šie kuņģa masas rādītāji būtiski straujāk pieaug, tajos

pašos attīstības periodos kā ķermeņa masa, no 180 līdz 240 dienu vecumam un no 240 līdz 365 dienu vecumam. Turpretī strausa kuņģa relatīvā masa ar un bez satura samazinās ($p < 0.001$) visā novērotajā ontogēnēzes periodā – ar saturu nepilnas trīs reizes, bez satura divas reizes. Mūsu veiktajā pētījumā, kuņģa relatīvās masas straujāka samazināšanās novērojama attīstības periodā no 180 līdz 240 dienu vecumam ($p < 0.05$). Tā kā kuņģa relatīvo masu iegūst no ķermeņa masas, tad jāsecina, ka šajā attīstības posmā pieaugot strausa vecumam, ķermeņa masa pieaug straujāk nekā kuņģa absolūtā masa. Savukārt no 240 dienu vecuma kuņģa relatīvā masa vairs būtiski nesamazinās, kas norāda uz kuņģa absolūtās masas un ķermeņa masas vienlīdz strauju pieaugumu.

Daži pētnieki norāda uz atšķirīgu kuņģa masu strausiem 10–14 mēnešu vecumā, tā Dijana ar kolēģiem (2010) atzīmē, ka relatīvā kuņģa masa kopā ar saturu ir 8770 g, t.i., 8.46% no ķermeņa masas, bet bez satura 4550 g, t.i., 4.39%. Savukārt Moriss at al. (1995) šajā pašā vecuma periodā norāda uz zemāku relatīvo kuņģa masu kopā ar saturu – 5800 g, t.i., 6.05%, kas vairāk atbilst mūsu pētījumā iegūtajiem datiem, vēl zemāku kuņģa masu konstatējuši Pollok et al. (1997) – 3140 g, t.i., 3.1%.

Citu autoru veiktajos pētījumos atzīmēts, ka 10 – 14 mēnešu vecumā strausu kopējā zarnu masa ir 8290 – 14410 g, bet kopējās zarnu masas attiecība pret ķermeņa masu ir 8.7 – 14.7% (Dijana et al., 2010; Moriss et al., 1995; Pollok et al., 1997). Savukārt mūsu pētījumā 365 dienu vecumā strausu zarnu kopējā masa sasniedz 6035.4 g un 8.1% relatīvo masu, t.i., mazāk nekā pieaugušam strausam. Jāatzīmē pētnieku viedoklis, ka 18 mēnešu vecumā strausu zarnu masa sasniedz masu, kas atbilst pieauguša strausa masai (Jensen et al., 1992). Iespējams, ka arī Latvijā audzētie strausi līdz pieaugušam vecumam varētu sasniegt līdzvērtīgu zarnu kopējo masu.

Kuņģa morfoloģija

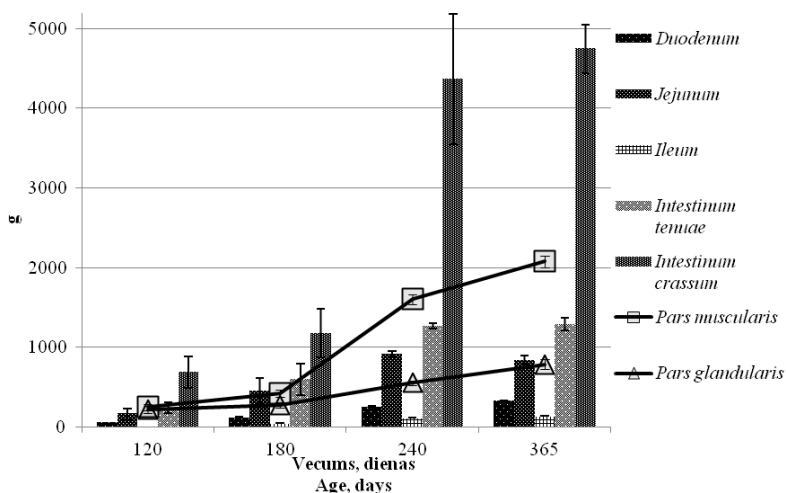
Strausa kuņģis ir veidots no divām daļām – dziedzerdaļas (*pars glandularis*) un muskuļdaļas (*pars muscularis*).

Kuņģa dziedzerdaļa aizņem ķermeņa dobuma kreisās puses kraniālo daļu. Labā mala balstīta pret kuņģa muskuļdaļu un divpadsmitpirkstu, tukšo un aklo zarnu. Strausu kuņģa dziedzerdaļa, atkarībā no uzņemtās barības daudzuma, kaudālā virzienā sniedzas līdz pat *acetabulum*. Dziedzerdaļas sieniņa ir plāna. Sākot no barības vada atveres, uz *pars glandularis* gļotādas ventrālās sienas, atrodas biezāks kaudāli orientēts dziļo dziedzeru apvidus (*regio glandularis*; *gll. proventriculares profundae*), kas turpinās līdz kuņģa *pars glandularis* vidusdaļai vai kaudālāk. Kuņģa *pars glandularis* kaudālā daļa novietojas vertikāli un pagriežoties kraniāli pāriet kuņģa muskuļdaļā

Kuņģa muskuļdaļa aizņem vēdera dobuma kranioventrālo daļu un uzgulst krūšu kaulam. Kranijiāli tā pieskaras aknām, bet dorsokaudāli kuņģa

pars glandularis. Kuņģa muskuļdaļa ir noapaļota diska formā ar biezu muskuļotu sienu.

Abām kuņģa daļām ir dažādas morfoloģisko parametru attiecības. Muskuļdaļas un dziedzerdaļas masas 120 dienu vecumā ir salīdzinoši vienādas (1.att.). Lai arī abi rādītāji strauji palielinājās ($p < 0.01$) no 180 līdz 240 dienu vecumam un no 240 līdz 365 dienu vecumam, tomēr no 240 dienu vecuma daudz straujāk pieaug muskuļdaļas masa, gandrīz 3 reizes pārsniedzot dziedzerdaļas absolūto masu.



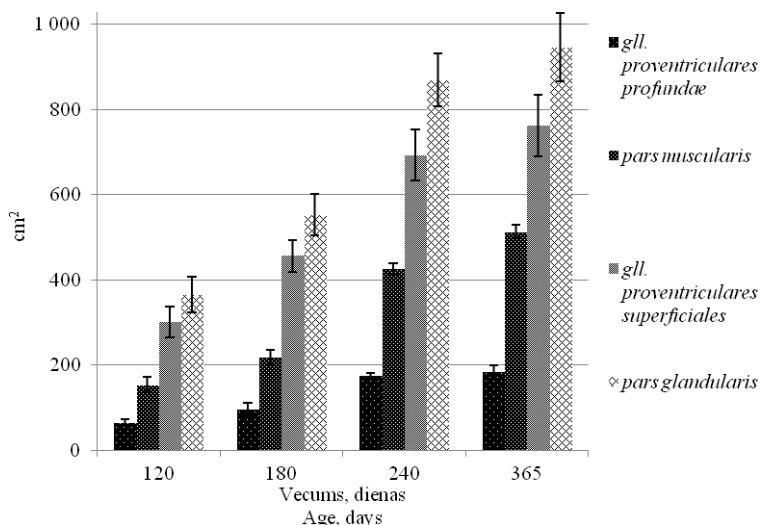
1.att. Strausu kuņģa daļu, tievās zarnas, tās segmentu un resnās zarnas absolūtā masa ($g \pm SEM$) no 120 līdz 365 dienu vecumam

Fig. 1 Absolute weight ($g \pm SEM$) of the stomach, small intestine and its segments and the large intestine of ostriches from 120 to 365 days of age

Pieauguša strausa kuņģa muskuļdaļas masa sasniedz 960 – 1025 g (Порческу, 2007). Mūsu pētījumā 365 dienu vecumā strausu kuņģa muskuļdaļas absolūtā masa ir 2075.0 ± 69.13 g, kas ir lielāka nekā pieaugušiem strausiem, ko aprakstījis Порческу (Порческу, 2007). Iespējams, kuņģa muskuļdaļas masas pieaugumu veicina pieejamais atšķirīgais barības sastāvs.

Izvērtējot kuņģa gļotādas laukumu attiecības visos pētītajos strausu vecumos, dziedzerdaļā gļotādas laukums ir lielāks nekā muskuļdaļā (2.att.). Līdz 180 dienu vecumam dziedzerdaļas un muskuļdaļas gļotādas laukumu attiecība ir 2.5, bet sasniedzot 365 dienu vecumu, šī attiecība samazinās līdz 1.8. Strausiem, atšķirībā no citiem skrējējputniem, kuņģa dziedzerdaļa ir proporcionāli lielāka par muskuļdaļu, turpretī nandu un emu kuņģa muskuļdaļa ir lielāka par dziedzerdaļu (Cho et al., 1984; Fowler, 1991).

Kuņģa dziedzerdaļas dziļo dziedzeru apvidus laukums procentuāli no kopējā dziedzerdaļas gļotādas laukuma palielinās no 17.7% līdz 20.1% pētītajā ontogēzes periodā, bet pieaugušiem strausiem tas sasniedz 25% (Порченко, 2007; Cooper, Mahroze, 2004; Cho et al., 1984; Sales, 2006). Tas norāda, ka kuņģa dziedzerdaļas dziļo dziedzeru apvidus laukums vēl var palielināties, pieaugot strausu vecumam.



2.att. Strausu kuņģa gļotādas laukums no 120 līdz 365 dienu vecumam (cm²±SEM)

Fig. 2 The mucosa area of the ostrich stomach from 120 to 365 days of age (cm²±SEM)

Kuņģa dziedzerdaļas lielā loka garums, dziļo dziedzeru apvidus garums, kā arī muskuļdaļas diametrs un sienas biezums pieaug no 120 līdz 365 dienu vecumam ar straujāku pieaugumu ($p < 0.01$) no 180 līdz 240 dienu vecumam.

Tievās zarnas morfoloģija

Divpadsmitpirkstu zarna (duodenum) vēdera dobuma labajā pusē sākas ar paplašinājumu no kuņģa muskuļdaļas vārtņieka. To veido lejupejošā (*pars descendens*) un augšupejošā daļa (*pars ascendens*), kas veido U veida cilpu, kuras apzarnī novietojas aizkuņģa dziedzeris (*pancreas*). Augšupejošās daļas beigās maza daļa no zarnas novirzās no aizkuņģa dziedzerā malās un izveido sekundāro cilpu. Divpadsmitpirkstu zarna bez redzamas robežas pāriet tukšajā zarnā (*jejunum*).

Tukšā zarna (*jejunum*) ir ietverta garā apzarnī (*mesojejunum*), veido plašas cilpas un ir visgarākā no tievās zarnas segmentiem. Tās pāreja gūžu zarnā nav izteikta, to novēro apvidū, kur gūžu zarnas apzarnī atrodas dubultotās aklās zarnas galotnes.

Gūžu zarna (*ileum*) novietota starp divām aklajām zarnām un tai ir īss apzarnis. Gūžu zarna neveido cilpas, bet novērojamas plašas haustas un tā atveras resnajā zarnā.

Tievās zarnas absolūtā masa no 120 līdz 240 dienu vecumam palielinās 5.3 reizes ($p < 0.05$), bet turpmākajā attīstībā līdz 365 dienu vecumam tās masa vairs būtiski nepalielinās, savukārt resnās zarnas absolūtā masa turpina palielināties (1.tab.). Visos attīstības posmos lielāko masu, no tievās zarnas segmentiem, veido tukšā zarna, no 120 līdz 365 dienu vecumam pieaugot 5 reizes. Tievās zarnas relatīvā masa visos vecuma posmos ir mazāka nekā resnās zarnas relatīvā masa. No 180 līdz 240 dienu vecumam tievās zarnas relatīvā masa strauji samazinās ($p < 0.05$) līdz $2.5 \pm 0.20\%$ un novērojama tendence turpmākam samazinājumam līdz 365 dienu vecumam, veidojot $1.7 \pm 0.32\%$ no ķermeņa masas. Pieauguša strausa tievās zarnas relatīvā masa ir 1.1–1.2% (Порченко, 2007).

2. tabula/ Table 2

Strausu tievās zarnas, tās segmentu un resnās zarnas absolūtais garums (mm±SEM) no 120 līdz 365 dienu vecumam
Absolute length of the ostrich small intestine, its segments and large intestine (mm±SEM) from 120 to 365 days of age

Vecums (dienas)/ Age (days)	Kopējais zarnu garums/ Total length of intestine	<i>Intestinum tenue</i>	<i>Intestinum crassum</i>	Tievās zarnas segmentu garums/ Length of small intestine segments		
				<i>Duodenum</i>	<i>Jejunum</i>	<i>Ileum</i>
120	7936.3± ±479.12	3298.3± ±352.61	4589.7± ±433.84	639.5± ±29.26	2030.0± ±323.77	392.8± ±22.05
180	11220.5± ±861.40	4491.3± ±496.30	6729.3± ±423.42	820.0± ±60.27	3163.3± ±405.56	508.0± ±40.83
240	15697.5± ±176.70	6080.0± ±142.42	9617.5± ±249.45	1140.0± ±20.41	4240.0± ±136.44	700.0± ±23.45
365	16962.5± ±542.90	6165.3± ±266.56	10797.2± ±486.89	1251.0± ±32.48	4239.8± ±171.41	674.5± 122.79

Tievās zarnas absolūtais garums būtiski pieaug ($p < 0.05$) no 120 dienu vecuma līdz 240 dienu vecumam, palielinoties 1.87 reizes (2.tab.). Savukārt no 240 līdz 365 dienu vecumam strausu tievās zarnas garums tikai nedaudz pieaug, bet resnās zarnas garums turpina palielināties. Tievās zarnas relatīvais garums samazinās no $41.8 \pm 2.40\%$ 120 dienu vecumā līdz $36.4 \pm 1.50\%$

365 dienu vecumam, bet resnās zarnas relatīvais garums pieaug apgriezti proporcionāli.

Mūsu iegūtie rezultāti par strausu tievās zarnas absolūto garumu ir atšķirīgi no Wanga un Penga (2008) iegūtajiem rezultātiem 334 dienu vecumā (434.4cm), jo Latvijā audzēto strausu tievā zarna ir izteikti garāka (616.5cm), kas atbilst pieauguša strausa tievās zarnas vidējam garumam (510–820 cm) (Skadhauge et al., 1984; Fowler, 1991; Illanes et al., 2006; Порченко, 2007). Kaut gan mūsu pētījumā 120 dienu vecumā strausu tievās zarnas garums ir mazāks (329.8cm) nekā citu autoru pētījumos iegūtais un tikai nedaudz palielinājies salīdzinot ar Latvijā audzēto strausu tievās zarnas garumu 60 dienu vecumā (296.9 cm), tomēr sasniedzot gada vecumu, šis garums strauji palielinās un ir lielāks nekā citu autoru pētījumos par pieaugušiem strausiem.

Mūsu pētījumā konstatēts, ka strausiem 365 dienu vecumā divpadsmitpirkstu zarnas garums ir 1250 mm, par 150 mm mazāk nekā apraksta Wangs un Pengs (2008) 334 dienu vecumā, savukārt pieauguša strausa divpadsmitpirkstu zarnas garums sasniedz 1500 mm (Skadhauge et al., 1984). Pieauguša strausa tukšās zarnas garums ir 3900 mm (Порченко, 2007), bet mūsu pētījumā šis garums ir lielāks jau 365 dienu vecumā (4240 m). Jāatzīmē, ka putniem ontoģenēzē mainās arī tievās zarnas segmentu proporcijas, piemēram, vistām (*Gallus domesticus*) no pirmās līdz 12 nedēļu vecumam tukšās un gūžas zarnas garums pieaug straujāk, nekā divpadsmitpirkstu zarnas garums (Obst, Diamond, 1992). Mūsu pētījumā konstatēts, ka strausiem būtiski straujāk pieaug divpadsmitpirkstu un tukšās zarnas garumi no 120 līdz 240 dienu vecumam, savukārt gūžu zarnas garumam novērojama tendence vienmērīgi palielināties visā pēfītajā ontoģenēzes periodā.

Strausu kuņģa un tievās zarnas mikroskopiskā uzbūve

Kuņģa histoloģiskā uzbūve un tās izmaiņas

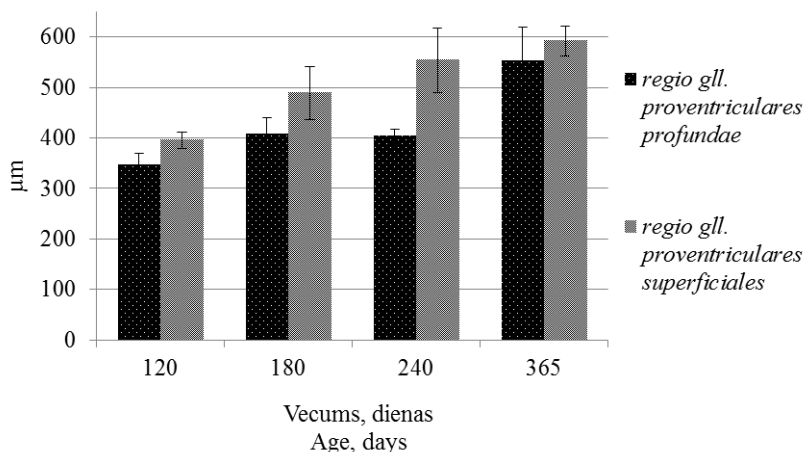
Kuņģa dziedzerdaļas (*pars glandularis*) gļotādas virskārtu sedz biezs koilīna slānis (*cuticula gastris*). Gļotādā izvietoti īsi, vienkārši sazaroti tubulāri virsējie dziedzeri (*gll. proventriculares superficiales*), kas iespīežas gļotādas pamatkārtā (*lamina propria mucosae*) un kuņģa dziedzerdaļas dziļo dziedzeru apvidus dziļie dziedzeri (*gll. proventriculares profundae*).

Latvijā audzētiem strausiem arī agrākā attīstības periodā novēro virsējo dziedzeru zarošanos (Dūrītis and Mugurēvičs, 2007). Par dziedzeru zarošanos pieaugušiem strausiem apraksta arī citi autori (Bezuidenhout, Aswegen, 1990; Illanes et al., 2006). Savukārt Wangs ar kolēģiem (2007) neziņo par kuņģa dziedzerdaļas virsējo dziedzeru zarošanos strausu cāļiem 50 dienu vecumā. Mājputniem un citām putnu sugām šādu zarošanās netiek norādīta (Catroxo et al., 1997; Jamroz et al., 2006; Kadhim et al., 2011).

Vienkārtas prizmatiskais epitēlijs sedz visu dziedzeru virsmu un starp epitēlijšūnām novērojamas mukopolisaharīdus saturošās šūnas. Visos vecuma posmos dziedzerdaļas virsējo dziedzeru epitēlijā pārsvarā novēro neitrālos un jauktos mukopolisaharīdus saturošās epitēlija šūnas, bet pie dziļo dziedzeru atverēm vairāk vērojamas skābos un jauktos mukopolisaharīdus saturošās epitēlija šūnas.

Kuņģa dziedzerdaļā virsējo un dziļo dziedzeru apvidū virsējo dziedzeru dziļums palielinās no 347.1±22.29 μm līdz 592.2±29.45 μm, pieaugot strausa vecumam (p<0.05), kas atspoguļots 3. attēlā.

Viršējo dziedzeru apvidū virsējo dziedzeru dziļums ir lielāks, nekā dziļo dziedzeru apvidū, visā pētītajā ontogēnēzes periodā. Būtiski virsējo dziedzeru dziļums pieaug dziļo dziedzeru apvidū no 240 līdz 365 dienu vecumam.



3.att. Strausu kuņģa *pars glandularis* virsējo dziedzeru dziļums no 120 līdz 365 dienu vecumam (μm±SEM)

Fig. 3 Depth of the ostrich superficial proventriculus glands from 120 to 365 days of age (mm±SEM)

Porčesku (Порческу, 2007) norāda, ka pieaugušam strausam kuņģa dziedzerdaļas virsējo dziedzeru tubulu garums ir 742 μm. Salīdzinot ar mūsu datiem par dziedzeru tubulu garumu 365 dienu vecumā, strausu kuņģa dziedzerdaļas virsējo dziedzeru attīstība, iespējams, vēl turpināsies pēc gada vecuma. Vistu cāļiem 40 dienu vecumā kuņģa dziedzerdaļas gļotādas biezums norādīts no 690–731 μm (Jamroz et al., 2006) un to ietekmē ēdināšanas veids. Arī Japānas paipalām 45 dienu vecumā ir līdzīgs dziedzerdaļas gļotādas biezums 670 μm (Ahmed et al., 2011).

Dziļie dziedzeri (*gll. proventriculares profundae*) veido kuņģa dziedzerdaļas dziļo dziedzeru apvidus sienas pamatmasu. Tie sakārtoti

daudzstūrainās daiviņās, kuru parenhīmas laukums visā novērotajā ontoģenēzes periodā veido no 91.7% līdz 94.2% no kopējā dziedzeru laukuma. Katru daiviņu veido tubulāri dziedzeri, kas atveras terciālajos un sekundārajos izvados un savienojas centrālajā dobumā. Dziedzeru tubulas izklāj zemas kubiskas un prizmatiskas epitēlijšūnas, kuras uz primārajiem izvadiem satur dažādas mukopolisaharīdu granulas. Izvērtējot mūsu pētījumā iegūtos rezultātus par mucīna granulu esamību dziļo dziedzeru epitēlijšūnās, mucīna granulas ir novērojamas visos pēfītos ontoģenēzes periodos primārajos izvadu ejās, kā arī dziedzeru centrālajos dobumos, ko veido sekundārās ejas, kā arī terciālo izvadu galos. Bezuidenhout un Aswegen (1990) norāda, ka tikai primāro izvodus veidojošajās epitēlijšūnās ir novērojamas mucīna granulas, taču sekundāro eju epitēlijšūnās mucīna granulas izzūd un terciālajās ejās mucīna granulas nav sastopamas.

Literatūrā ir sastopami divi viedokļi par kuņģa dziedzerdaļas dziļo dziedzeru novietojumu kuņģa sienā. Daži autori apgalvo, ka kuņģa dziļie dziedzeri atrodas gļotādas pamatkārtā un novērojama gļotādas muskuļplātnīte ap dziedzeru daiviņām (Bezuidenhout, Aswegen, 1990; Порчеуsky, 2007), bet citi autori uzskata, ka dziļie dziedzeri novietoti zemgļotādā (Illanes et al., 2006; Wang et al., 2007, Dūrtis and Mugarēvičs, 2007). Mūsu pētījumā kuņģa dziedzerdaļā dziļie dziedzeri novietoti gļotādas pamatkārtā un gļotādas muskuļkārtā, kaut gan zem tiem vietām nav vērojamas zemgļotādas struktūras, kas liecina, ka novērojamie saistaudi dziedzeru stromā pieskaitāmi zemgļotādai. Domājams, ka dziļo dziedzeru izvietojušs gļotādā ir saistīts ar strausu vecumu.

Gļotādas pamatkārta (*lamina propria mucosae*) satur elastīgās un kolagēnās šķiedras, asinsvadus un nervu pinumus. Tā kopā ar gļotādas muskuļplātnīti (*lamina muscularis mucosae*) veido dziedzeru kontūras un iezīmē daiviņas formu. Visos vecuma posmos kuņģa dziedzerdaļā novērojama labi attīstīta gļotādas muskuļplātnīte.

Zemgļotādas (*tela submucosa*) saistaudu struktūras ir izšķiramas, bet vietām tās iztrūkst vai novērojamas starp dziedzeru daiviņām.

Muskuļkārtā (*tunica muscularis*) labi attīstīta visu vecuma grupu putniem. Dziļo dziedzeru apvidū tā ir plānāka nekā virsējo dziedzeru apvidū. Muskuļkārtu veido divi muskuļslāņi – iekšējais cirkulārais slānis, kas ir izteikti biežāks, un plānāks, ārējais gareniskais slānis.

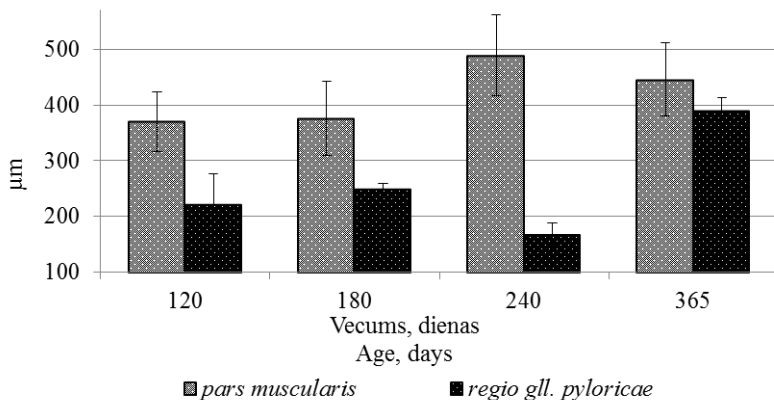
Seroza (*tunica serosa*) veido kuņģa dziedzerdaļas ārējo slāni, tas sastāv no mezotēlija šūnām un irdenajiem saistaudiem. Tā satur arī asinsvadus un nervu pinumus.

Kuņģa muskuļdaļai ir blīva struktūra. Gļotādas virskārtu, līdzīgi kā dziedzerdaļā, sedz koilīna slānis (*cuticula gastris*). Visās vecuma grupās kuņģa lūmenā atveras vairāki zaroti tubulāri kuņģa dziedzeri (*gll. ventriculares*), kas

iespiežas gļotādas pamatkārtā. Dziedzeru zarojums un garums palielinās, pieaugot strausu vecumam. Latvijā audzētiem strausiem novērots, ka pirmajās dzīves dienās pēc izšķīlšanās šie dziedzeri ir vienkārši tubulāri, bet gada vecumā tie ir zaroti (Dūrītis, Mugurēvičs, 2007).

Kuņģa dziedzeri (*gll. pyloricae*) pilorus zonā ir vienkārši tubulāri dziedzeri ar stipri zarotām sekretorajām daļām. To izklājošās šūnas ir zemas vienrindu prizmatiskas, pat kubiskas. Tomēr virs piloriskajiem dziedzeriem novērojamas bārkstiņas pie kuņģa pārejas tievajā zarnā. Bārkstiņas klāj prizmatisks epitēlijs ar izteiktām mukopolisaharīdus saturošām kausveida šūnām.

Kuņģa muskuļdaļas dziedzeru apikālajos galos aktīvi sekretējošās šūnas ir augstākas un, distāli no kodola, citoplazmā atrodas bāli iekrāsotas sekretorās granulas. To bazālā daļā epitēlijšūnas ir zemākas ar vāji krāsotiem šūnu kodoliem un bez sekretorā mucīna granulām. Kuņģa muskuļdaļas epitēlijā visvairāk novērojamas neitrālos, bet starp tām ir arī jauktos un skābos mukopolisaharīdus saturošās šūnas. Atšķirīgs ir apvidus pie *pylorus* atveres, kur vairāk novērojamas skābos un jauktos mukopolisaharīdus saturošās šūnas. Līdzīgu ainu apraksta Ahmed ar kolēģiem (2011) Japānas paipalām. Vairāku autori uzsver īpatnību, ka vistām un pārļvistām novērojamas jauktos un skābos mukopolisaharīdus saturošās šūnas, bet lūmenā esošais koilīns satur neitrālos mukopolisaharīdus (Pastor et al., 1998; Selvan et al., 2008).



4.att. Strausu kuņģa *pars muscularis* kompaktā slāņa biezums no 120 līdz 365 dienu vecumam

Fig. 4 Thickness of the compact layer of the ventriculus from 120 to 365 days of age

Gļotādas pamatkārta (*lamina propria mucosae*) sastāv no irdenajiem saistaudiem, ir labi attīstīta un tajā iestiepjas tubulāri dziedzeri. Gļotādas

pamatkārtā novēro arī asinsvadus un limfvadus. Kuņģa muskuļdaļā ir blīvs zemdziedzeru slānis.

Strausu kuņģa *pars muscularis* sieniņas šķērsriezuma zemdziedzeru slāņa biezums, pieaug no 370.2 ± 53.99 μm līdz 488.7 ± 72.49 μm visā pētītajā ontogēnēzes periodā ar straujāku pieauguma tendenci no 180 līdz 240 dienu vecumam (4.att.).

Kuņģa muskuļdaļas piloriskās atveres apvidū zemdziedzeru slāņa biezums ir svārstīgs visā pētītajā ontogēnēzes periodā no 223.0 ± 52.80 μm līdz 390.5 ± 22.41 μm . Porčesku (Порческу, 2007) ir norādījis, ka tā biezums pieaugušiem strausiem var sasniegt no 500 līdz 1500 μm . Mūsu pētījuma rezultāti liecina, ka pieaugot strausu vecumam, zemdziedzeru slānis, iespējams, pēc gada vecuma vēl var palielināties.

Ģlotādas muskuļplātnīti (*lamina muscularis mucosae*) veido gludās muskuļšķiedras. Tās ir attīstītas fragmentāri un dažviet vispār iztrūkst, savukārt vietām iespējams starp kuņģa dziedzeriem (*gll.ventriculares*).

Muskuļslānis (*tunica muscularis*) ir biezs, veidots no vairākām kārtām, kuras savieno plāna blīvu saistaudu kārtā ar asinsvadiem un nervu pinumiem. Muskuļslānis kļūst biezāks pieaugot strausa vecumam, tā muskuļšūnas izkārtotas dažādos virzienos vērstos kūlīšos.

Serozo apvalku (*tunica serosa*) veido irdenie saistaudi un mezotēlija šūnu kārtā.

Tievās zarnas histoloģiskā uzbūve un tās izmaiņas

Divpadsmitpirkstu zarnas (*duodenum*) bārkstiņas 120 dienu vecumā ir tievas un garas. Bārkstiņu sedzošais prizmatiskais epitēlijs līdz 240 dienu vecumam ir izklāts viļņveidīgi. Arī Bezuidenhout, Aswegen (1990) ir aprakstījuši epitēlija viļņveida izkārtojumu pieaugušiem strausiem.

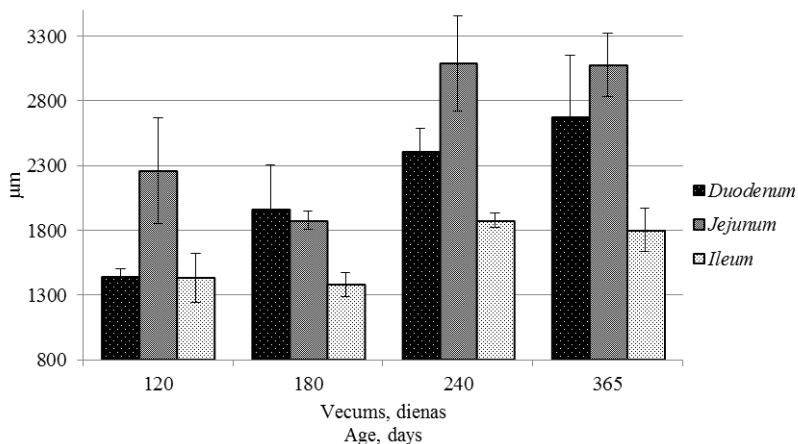
Bārkstiņu garengriezums 120 un 180 dienu vecumā veido lauztu līniju rakstu, kas pakāpeniski izzūd, pieaugot strausa vecumam un 365 dienu vecumā vairs nav saskatāms. Kaut gan Porčesku (Порческу, 2007) apraksta arī pieaugušu strausu divpadsmitpirkstu zarnas bārkstiņu laužas līnijas veidojošu rakstu.

Sākot ar 120 dienu vecumu ir vērojama bārkstiņu primārā zarošanās un vietām bārkstiņu saplūšana, bet no 180 dienu vecuma var novērot bārkstiņu galotņu zarošanos divos zaros, 240 dienu vecumā jau novērojama arī sekundārā zarošanās – bārkstiņas vidusdaļā un vēl viena zarošanās katrā bārkstiņas zara galotnē. Savukārt 365 dienu vecumā bārkstiņu zarošanās ir vērojama jau arī pie bārkstiņas pamata un maz izteikta sekundārā zarošanās bārkstiņas vidusdaļā, vai bārkstiņas galotnē.

Divpadsmitpirkstu zarnas bārktiņās 120 dienu vecumā novērojama limfoīdo šūnu infiltrācija, bet jau 180 dienu vecumā pie bārktiņu pamatnes veidojas atsevišķi limfoīdo audu sakopojumi. Daudzi limfoīdo audu sakopojumi 240 dienu vecumā ir vērojami zarnu bārktiņu pamatnē, kā arī limfoīdo šūnu infiltrācija visā bārktiņas garumā, tā rezultātā palielinot bārktiņas diametru

Tukšās zarnas (*jejunum*) sienīgas histoloģiskā uzbūve līdzinās divpadsmitpirkstu zarnai. Tās gļotādu klāj vienkārtas prizmatiskais epitēlijs, kas ir nedaudz viļņots, šis viļņojums saglabājas līdz 365 dienu vecumam. Bārktiņas saplūst, kā arī to galos ir vērojama zarošanās. Bārktiņas veido lauztu līniju rakstu, bet vienā malā tās ir taisnas. Šādu ainu apraksta arī Porčesku (Порческу, 2007) papildinot, ka vienā zarnas sienas malā ir muskuļapvalka sabiezinājums, kas veido masīvu kroku. Mūsu pētījumā šāda struktūra konstatēta strausiem no 180 dienu vecuma, tā saglabājas un palielinās līdz 365 dienu vecumam.

Gūžu zarnas (*ileum*) bārktiņu epitēlijs atšķirībā no iepriekšējiem tievās zarnas segmentiem, nav viļņots. Vietām visu vecumu grupu strausiem vērojama bārktiņu zarošanās, vai saplūšana, taču retāk nekā divpadsmitpirkstu zarnā. Pieaugot strausu vecumam gļotādas kriptas kļūst dziļākas, no 180 dienu vecuma tās jau izkārtojas viena otrai blakus, ko uzsver arī citi autori (Wang, Peng, 2008).



5.att. Strausu tievās zarnas bārktiņu garums no 120 līdz 365 dienu vecumam

Fig. 5 Length of the ostrich small intestine villi from 120 to 365 days of age

Veicot tievās zarnas bārktiņu mērījumus, konstatējām, ka **bārktiņu garums**, kas atainots 5. attēlā, divpadsmitpirkstu zarnā pieaug no 120 līdz

365 dienu vecumam (attiecīgi no 1445.5 μm līdz 2672.4 μm), kaut gan Wang un Peng (2008) jau 90 dienu veciem strausiem konstatējuši 2983 μm , bet 334 dienu veciem 4233 μm garas divpadsmitpirkstu zarnas bārkstiņas.

Mūsu veiktajā pētījumā jau 240 un 365 dienu vecumā visgarākās bija tukšās zarnas bārkstiņas, kaut gan Wang un Peng (2008) pētījumā no 1 līdz 334 dzīves dienai tukšās zarnas bārkstiņas bija īsākas nekā divpadsmitpirkstu zarnā. Porčesku (Порческу, 2007) ziņo, ka visgarākās tievās zarnas bārkstiņas pieaugušiem putniem ir divpadsmitpirkstu zarnas un tukšās zarnas sākumdaļā (vistām $1380 \pm 200 \mu\text{m}$, strausiem $1600 \pm 120 \mu\text{m}$), bet gūžu zarnā strausiem tās ir būtiski īsākas ($240 \pm 26 \mu\text{m}$). Mūsu pētījums parāda, ka bārkstiņu garums strausu divpadsmitpirkstu zarnā un gūžu zarnā 120 dienu vecumā ir vienāds, bet visgarākās bārkstiņas šajā vecuma periodā ir tukšajā zarnā. Sākot ar 180 un līdz pat 365 dienu vecumam bārkstiņu garums divpadsmitpirkstu zarnā ir izteikti lielāks nekā gūžu zarnā. Tukšās zarnas bārkstiņu garums 180 dienu vecumā ir līdzīgs kā divpadsmitpirkstu zarnā, kaut gan pārējos vecuma posmos tukšās zarnas bārkstiņu garums ir lielāks nekā divpadsmitpirkstu un gūžu zarnā.

Vismazākais **bārkstiņu diametru** visos vecuma posmos ir divpadsmitpirkstu zarnā. Savukārt tukšās un gūžas zarnas bārkstiņu diametrs ir salīdzinoši vienāds visās vecuma grupās. Tievās zarnas segmentu bārkstiņu diametra pieauguma atšķirības nav būtiskas nevienā no pētītajiem vecuma posmiem.

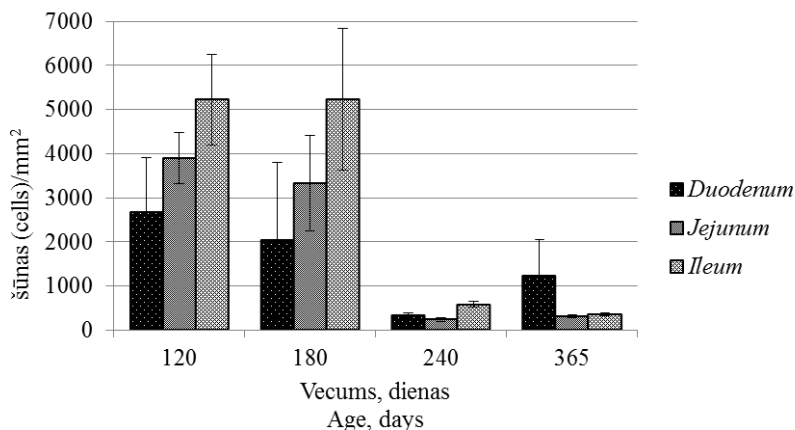
Pieaugot strausu vecumam mainās tievās zarnas segmentu **bārkstiņu garengriezuma laukums**, 120 un 180 dienu vecumā tas ir vislielākais divpadsmitpirkstu zarnā, savukārt 240 un 365 dienu vecumā bārkstiņu garengriezuma laukums ir lielāks tukšajā zarnā. Zarnu bārkstiņu garengriezuma laukums visos vecuma posmos gūžu zarnā vērojams kā vismazākais, ar tendenci pieaugt līdz 365 dienu vecumam.

Kausveida šūnu daudzums tievās zarnas gļotādā pieaugot strausu vecumam pakāpeniski samazinās, būtiski straujāks samazinājums ($p < 0.05$) vērojams no 180 līdz 240 dienu vecumam, kaut gan konstatētas svārstības atkarībā no tievās zarnas segmenta (6.att.). Kausveida šūnu skaita straujākas izmaiņas tievās zarnas gļotādā no 180 līdz 240 dienu vecumam, iespējams, izskaidrojamas, ar dažādiem turēšanas, kopšanas apstākļiem un ēdināšanas veidu. Lielākais kausveida šūnu daudzums no 120 līdz 240 dienu vecumam vērojams gūžu zarnas, bet mazākais divpadsmitpirkstu zarnas gļotādā.

Yan ar kolēģiem (2011) veicot pētījumus par kausveida šūnu skaita izmaiņām dažādu faktoru ietekmē žurku intestinālā kanāla gļotādā, izvirza skaidrojumu, ka gūžu zarna, anatomiski novietota starp tievo un resno zarnu, ir neaizsargāta pret mikroorganismiem un ir ar vāju imūno sistēmu. Lai kompensētu šo imūnsistēmas deficītu, kausveida šūnu skaits gūžu zarnā ir lielāks nekā divpadsmitpirkstu un tukšajā zarnā.

Jāatzīmē, ka Wang un Peng pētījumā 334 dienu vecumā kausveida šūnu blīvums divpadsmitpirkstu zarnas bārkstiņās ir vienāds vai nedaudz mazāks nekā 45 dienu vecumā. Interesanti, ka Wang un Peng (2008) pētījumā 90 dienu vecumā divpadsmitpirkstu zarnas bārkstiņās ir tikai 1000 šūnas/mm², un 334 dienu vecumā 1356 kausveida šūnas/mm². Savukārt mūsu pētījumā 120 dienu vecumā ir 2674 kausveida šūnas/mm², kas ir divas ar pus reizes vairāk nekā 90 dienu vecumā pēc Wang, Peng (2008) rezultātiem. Neraugoties uz to, 365 dienu vecumā mūsu pētījumā, ir novērotas 1224 kausveida šūnas/mm², kas salīdzinoši atbilst Wang un Peng datiem.

Kausveida šūnām ir svarīga funkcionāla loma tievā zarnā, jo to ražotais mucīns aizsargā zarnu epitēlija šūnas un nodrošina vielu transportu no zarnu lūmena uz šūnu membrānu. Kausveida šūnu daudzumu ietekmē ēdināšanas veids, tā maiņa, nodrošinot organisma adaptāciju jaunajiem apstākļiem (Dunsford et al., 1991; Smirnow et al., 2006).



6.att. Kausveida šūnu skaits (±SEM) strausu tievās zarnas segmentu bārkstiņu garengriezumā no 120 līdz 365 dienu vecumam

Fig. 6 Number of the goblet cells (±SEM) in the villi longitudinal sections of the ostrich small intestine segments from 120 to 365 days of age

Izvērtējot kausveida šūnu kvalitatīvo sastāvu visos tievās zarnas segmentos, lielāko īpatsvaru līdz 85% veido jauktos mukopolisaharīdus saturošās kausveida šūnas, skābos līdz 34%. Vismazāko īpatsvaru visos vecuma posmos no 1 līdz 13% veido neitrālos mukopolisaharīdus saturošās kausveida šūnas.

Kausveida šūnām ir liela nozīme zarnu aizsardzībā pret infekcijām (Deplanske, Gaskins, 2001) un parazitozēm (Kim, Khan, 2013), kā rezultātā novēro, ka neitrālie mukopolisaharīdi pārveidojas par skābajiem

mukopolisaharīdiem. Iespējams, tāpēc mūsu pētījuma 120 un 180 dienu vecumā strausu tievās zarnas kopējais kausveida šūnu lielais skaits saistīts ar kādu no jau iepriekš minētajiem faktoriem.

Kuņģa un divpadsmitpirkstu zarnas intralumenālais pH

Mūsu pētījums rāda, ka kuņģa dziedzerdaļas intralumenālais pH pie barības vada atveres svārstās robežās no 3.2 līdz 3.7. Savukārt visā pētītajā strausu attīstības periodā kuņģa dziedzerdaļas *fundus* apvidū intralumenālais pH līmenis svārstās robežās no 2.4 līdz 2.9, bet muskuļdaļas intralumenālais pH līmenis no 3.0 līdz 3.8. Mūsu rezultāti nedaudz atšķiras no Dūrīša un Mugurēviča (2011) 60 dienu vecu strausu kuņģa dziedzerdaļas un muskuļdaļas intralumenālā pH līmeņiem. Šeit jāņem vērā, ka mūsu pētījums uzrāda nedaudz augstāku pH līmeni, bet tas vēl joprojām ir skābs. Citi pētījumi pierāda (Sturkie, 1976; Jimenez–Moreno et al., 2009), ka kuņģa intralumenālā pH līmenis ir mainīgs, tas nav stabils un ir atkarīgs no barības uzņemšanas periodiem, kas, iespējams, varētu izskaidrot mūsu pētījumā iegūtos rezultātus, jo putni pirms nokaušanas netika badināti.

Divpadsmitpirkstu zarnā intralumenālais pH līmenis pēc mūsu datiem pieaug ($p < 0.01$) visā novērotajā ontogēnēzes periodā no 6.4 līdz 7.1. Vairāku autoru pētījumi (Swart, 1993; Sales, 2006; Skadhauge, et al., 1984) saskan ar mūsu iegūtajiem rezultātiem par strausa intralumenālām pH vērtībām tievajā zarnā. Pētnieki norāda, ka tievās zarnas sākumdaļā pH vērtība būtiski paaugstinās sasniedzot 6.9, bet gūžu zarnā tā sasniedz pat 6.9–7.6. Interesanti, ka vistu divpadsmitpirkstu zarnā šī vērtība ir mazāka (robežās no 5.7 līdz 6.0), būtiski nemainoties dažādos postnatālās attīstības posmos (Sturkie, 1976).

Gastrīna, somatostatīna un grelīna imunoreaktīvo šūnu izplatība strausu kuņģa un tievās zarnas gļotādā

Gastrīna imunoreaktīvo (IR) šūnu klātbūtne konstatēta strausu kuņģa gļotādā pilorisko dziedzeru apvidū un visu tievās zarnas segmentu gļotādā, visos pētītajos postnatālās attīstības posmos. Kuņģa dziedzerdaļas virsējo un dziļo dziedzeru gļotādas apvidū gastrīna imunoreaktīvās (IR) šūnas nav atrastas. Savukārt starp virsējiem dziedzeriem kuņģa muskuļdaļas gļotādā tikai dažiem 180 un 240 dienas veciem strausiem ir novērojamas atsevišķas gastrīna IR šūnas. Ir atsevišķi pētījumi, kuros konstatēts, ka gastrīna IR šūnas lokalizētas putnu kuņģa dziedzerdaļas virsējos un dziļajos dziedzeros (Yamada et al., 1985). Cāļiem ir konstatēts, ka gastrīna IR šūnas kuņģa gļotādā inkubācijas periodā ir vairāk, bet pēc izšķilšanās to daudzums samazinās (Aksoy, Cinar, 2009).

Kuņģa pilorisko dziedzeru apvidū gastrīna IR šūnu skaits Latvijā audzētiem strausiem 60 dienu vecumā bija ap 494 šūnas/mm² (Duritis et al., 2013), savukārt mūsu pētījuma dati liecina, ka 240 dienu vecumā šūnu skaits

palielinās tikai līdz 200 šūnas/mm², būtiski straujāk tas pieaug no 120 līdz 240 dienu veciem strausiem ($p < 0.05$). Mūsu iegūtais nelielais gastrīna IR šūnu skaits kuņģa pilorisko dziedzeru apvidū, salīdzinājumā ar citu autoru pētījumiem citām putnu sugām (Okamoto, Fujii, 1980; Rawdon, Andrew, 1981; Kitamura et al., 1985; Alison, 1989; Yamada et al., 1989; Saito, 1989; Ku et al., 2001; Lee et al., 2010), nenorāda uz atšķirīgiem gremošanas procesiem vai samazinātu kuņģa skābes un pepsīna izdali no kuņģa dziedzeriem, bet gan uz dažām šo procesu īpatnībām strausiem. Iespējams, ka visa sāļsskābes producēšana nav atkarīga tikai no gastrīna, to ietekmē arī acetilholīns (neirokrīnais stimulators) un histamīns (parakrīnais stimulators) (Cunningham, Klein, 2007; Dockray, 1999). Līdz ar to ir nepieciešami padziļināti pētījumi par to aktivitāti. Mūsu pētījuma dati rāda, ka, neatkarīgi no zemā gastrīna IR šūnu skaita starp strausu kuņģa dziedzeriem, strausu ķermeņa masa 365 dienu vecumā līdzinās citos klimatiskajos apstākļos audzētu putnu ķermeņa masai gada vecumā un putni bija klīniski veseli.

Mūsu pētījums rāda, ka gastrīna IR šūnas lokalizējas divpadsmitpirkstu, tukšās un gūžu zarnas gļotādā. Visos attīstības periodos strausu divpadsmitpirkstu zarnā gastrīna IR šūnu skaits ir lielākais, bet mazākais gūžu zarnas gļotādā. Citi pētnieki konstatējuši pieaugušu vistu intestinālā kanālā tikai dažas gastrīna IR šūnas divpadsmitpirkstu un tukšajā zarnas gļotādā, gūžu zarnā nenovērojot nevienu gastrīna IR šūnu (Yamanaka et al., 1989). Līdz ar to vistām gastrīna IR šūnu skaits ir mazāk tievās zarnas gļotādā, nekā strausiem mūsu pētījumā.

Somatostatīna IR šūnas kuņģa gļotādā pēc mūsu datiem konstatētas dziedzerdaļas dziļajos un kuņģa muskuļdaļas pilorisko dziedzeru apvidū. Dažas somatostatīna IR šūnas atsevišķiem strausiem visās vecumu grupās sastopamas arī kuņģa dziedzerdaļas un muskuļdaļas virsējos dziedzeros. Kuņģa dziļajos dziedzeros somatostatīna IR šūnu skaits līdz 180 dienu vecumā būtiski samazinās, salīdzinot ar citiem vecuma posmiem. Savukārt līdz 360 dienu vecumam to daudzums pieaug būtiski straujāk un sasniedz lielāko šūnu skaitu no visiem pētītajiem segmentiem. 180 un 240 dienu vecumā kuņģa pilorisko dziedzeru apvidū novērojams vairāk somatostatīna IR šūnu nekā dziedzerdaļas dziļo dziedzeru apvidū. Jāatzīmē, ka kuņģa pilorisko dziedzeru apvidū līdz 60 dienu vecumam Latvijā audzētiem strausiem novēro vairāk šūnu nekā dziedzerdaļas dziļo dziedzeru apvidū (Duritis et al, 2013). Mūsu pētījumā šāda aina ir vērojama tikai 180 un 240 dienu veciem strausiem. Tarakči ar kolēģiem (2008) arī norāda, ka pieaugušiem strausiem somatostatīna IR šūnas kuņģī vairāk ir dziedzerdaļas dziļajos dziedzeros, bet tikai dažas šūnas muskuļdaļas virsējos dziedzeros, kas sasaucas ar mūsu pētījuma rezultātiem, diemžēl, autori nav snieguši datus par pilorisko dziedzeru apvidū.

Mūsu pētījumā somatostatīna IR šūnas konstatētas visu tievās zarnas segmentu gļotādā. Visu tievās zarnas segmentu gļotādā 120 dienu vecumā somatostatīna IR šūnu daudzums ir salīdzinoši liels, savukārt 180 dienu vecumā

šo šūnu daudzums gļotādā krasi samazinās ($p < 0.05$). Lielākais somatostatīna IR šūnu skaits konstatēts divpadsmitpirkstu zarnā, savukārt tukšās zarnas gļotāda to skaits 120 dienu vecumā līdzinās skaitam gūžu zarnā, bet 240 un 365 dienu vecumā tukšās zarnas gļotādā to ir divas reizes vairāk nekā gūžu zarnā. Arī citiem putniem somatostatīna IR šūnas vairāk novēro divpadsmitpirkstu zarnā (Mendes et al., 2009), nekā tukšās zarnas gļotādā, bet gūžu zarnas gļotādā to ir mazāk, vai novērojamas tikai atsevišķas šūnas (Yemanaka et al., 1989).

Grelīna IR šūnas mūsu pētījumā ir konstatētas strausu kuņģa dziedzerdaļas dziļajos dziedzeros, kuņģa muskuļdaļas virsējos dziedzeros un pilorisko dziedzeru apvidū no 120 līdz 240 dienu vecumam. Grelīna IR šūnas nevienā no pētītajiem postnatālās attīstības posmiem nav atrastas kuņģa dziedzerdaļas virsējos dziedzeros. No visām kuņģa daļām visvairāk grelīna IR šūnu ir kuņģa dziedzerdaļas dziļajos dziedzeros, ar tendenci to daudzumam pieaugt līdz 240 dienu vecumam, savukārt kuņģa muskuļdaļas virsējos dziedzeros grelīna IR šūnas novērojamas salīdzinoši mazākā skaitā. Kuņģa muskuļdaļas pilorisko dziedzeru apvidū grelīna IR šūnu daudzums ir lielāks nekā muskuļdaļas virsējo dziedzeru apvidū ar tendenci to skaitam pieaugt līdz 240 dienu vecumam. Savukārt 365 dienu vecumā grelīna IR šūnas nav konstatētas nevienā no kuņģa dziedzeru apvidiem.

Mūsu pētījumā iegūtie rezultāti rāda, ka grelīna IR šūnas sastopamas visos tievās zarnas segmentos visās pētītajās strausu vecumu grupās. To daudzumam ir tendence samazināties līdz 365 dienu vecumam, neliels šo šūnu skaita pieaugums vērojams no 180 līdz 240 dienu vecumam. Vislielākais grelīna IR šūnu skaits sastopams divpadsmitpirkstu zarnā, bet mazākais tukšās zarnas gļotādā visos vecuma posmos. Gūžu zarnas gļotādā grelīna IR šūnu skaits pirmajos divos attīstības posmos ir pat divas reizes mazāks nekā divpadsmitpirkstu zarnā, izņemot 365 dienu vecumu, kad to blīvums ir līdzīgs. Šādi rezultāti iegūti arī vistu cāļu tievās zarnas gļotādā (Neglia et al., 2005).

Wangs ar kolēģiem (2009) Āfrikas strausiem 334 dienu vecumā grelīna imunoreaktīvās šūnas ir konstatējuši visā gremošanas kanāla gļotādā. Visvairāk grelīna imunoreaktīvo šūnu ir kuņģa *pars glandularis*, to blīvums pakāpeniski samazinās virzienā uz taisno zarnu. Pētnieki norāda, ka grelīna IR šūnu izplatība mainās līdz ar vecumu un var būt saistīta ar zarnu attīstību (Wang et al., 2009; Wang et al., 2011).

SECINĀJUMI

1. Strausu ķermeņa, kuņģa un zarnu absolūtā masa palielinās ($p < 0.05$) no 120 līdz 365 dienu vecumam. Ķermeņa masa straujāk pieaug no 180 līdz 365 dienu vecumam ($p < 0.05$). No 120 līdz 240 dienu vecumam strauji palielinās ($p < 0.05$) kuņģa un tievās zarnas absolūtā masa, samazinoties to relatīvajai masai. Strausu kuņģa muskuļdaļas un dziedzerdaļas absolūtās masas 120 dienu vecumā ir gandrīz vienādas, taču turpmākajā attīstības periodā kuņģa muskuļdaļas masa ievērojami pieaug un 240 dienu vecumā ir 3 reizes lielāka par kuņģa dziedzerdaļas masu. Šajā laikā strauji pieaug arī kuņģa muskuļdaļas sienīgas biezums.
2. Kuņģa gļotādas laukums palielinās no 120 līdz 365 dienu vecumam ($p < 0.05$). Kuņģa dziedzerdaļas virsējo dziedzeru apvidus laukums un virsējo dziedzeru dziļums ir lielāks nekā dziļo dziedzeru apvidū visā pētāmajā ontogēnēzes periodā. Dziļo dziedzeru apvidū virsējo dziedzeru dziļums būtiski palielinās ($p < 0.05$) no 240 līdz 365 dienu vecumam.
3. Strausu kopējais zarnu garums no 120 līdz 365 dienu vecumam palielinās 2 reizes, ar straujāku pieaugumu no 120 līdz 240 dienu vecumam ($p < 0.05$). No 120 līdz 365 dienu vecumam samazinās strausu tievās zarnas relatīvais garums, līdz ar to mainās tievās un resnās zarnas garumu attiecība no 1.4 līdz 1.8.
4. Tievās zarnas bārkstiņu garums, diametrs un šķērsriezuma laukums palielinās, pieaugot strausu vecumam. Visgarākās bārkstiņas ir tukšajā zarnā, bet visīsākās, ar mazāko laukumu, gūžu zarnā. Bārkstiņu šķērsriezuma laukums līdz 180 dienu vecumam ir lielāks divpadsmitpirkstu zarnā, bet no 240 dienu vecuma tukšajā zarnā.
5. Kopējais kausveida šūnu skaits gļotādas laukuma vienībā līdz 180 dienu vecumam ir lielāks gūžu zarnā, mazāks divpadsmitpirkstu zarnā. Savukārt 365 dienu vecumā kausveida šūnu skaits ir lielāks divpadsmitpirkstu zarnā. Tievās zarnas bārkstiņās lielākā skaitā ir sastopamas jauktos, divreiz mazāk skābos un nelielā skaitā neitrālos mukopolisaharīdus saturošās kausveida šūnas.
6. Zemākais intralumenālā pH līmenis ir kuņģa dziedzerdaļas dziļo dziedzeru apvidū, tas nepārsniedz pH 3.0. Divpadsmitpirkstu zarnas intralumenālais pH no 120 līdz 365 dienu vecumam būtiski pieaug ($p < 0.01$) sasniedzot pH 7.0.

7. Gastrīna un somatostatīna IR šūnas no 120 līdz 365 dienu vecumam sastopamas kuņģa pilorisko dziedzeru apvidū un tievās zarnas gļotādā. Somatostatīna IR šūnas novērojamas arī kuņģa dziedzerdaļas dziļajos dziedzeros, atsevišķas šūnas konstatētas kuņģa dziedzerdaļas un muskuļdaļas virsējos dziedzeros. Gastrīna un somatostatīna IR šūnu skaits ir svārstīgs, ar tendenci pieaugt, palielinoties strausu vecumam.
8. Grelīna IR šūnas novērojamas kuņģa dziedzerdaļas dziļajos dziedzeros, muskuļdaļas virsējos un piloriskos dziedzeros no 120 līdz 240 dienu vecumam ar tendenci to daudzumam pieaugt palielinoties strausu vecumam. Tievās zarnas gļotādā grelīna IR šūnas sastopamas visā pēfītajā attīstības periodā.

ZINĀTNISKĀS PUBLIKĀCIJAS UN TĒZES

1. Mancevica L., Mugurevics A. (2013) Morpho–metric and maso–metric parameters of the stomach in postnatal ontogenesis the African ostrich (*Struthio camelus*). *Proceedings of "Research for Rural Development 2013"* Latvia University of Agriculture, Jelgava, Vol.1, p.176–180.
2. Duritis I., Mugurevics A., Mancevica L. (2013) The Distribution of Gastrin, Somatostatin and Glucagon Immunoreactive (IR) Cells in Ostrich Stomach during the Pre– and Post–hatching Period. *Anatomia Histologia Embryologia*, Vol.42, No.5, p.362–368.
3. Mancevica L., Mugurevics A. (2013) Changes of the resorption surface area of the small intestinal villi of ostriches in ontogenesis. *Book of Abstracts of the 64th Annual Meeting of the European Federation of Animal Science*, Nantes, France, p.439.
4. Duritis I., Mugurevics A., Mancevica L. (2013) Distribution and characterization of the goblet cells in the ostrich small intestine during the pre– and posthatch period. *Veterinarija ir Zootehnika*, Vol.63, No. 85, p.23–28.
5. Mancevica L., Mugurevics A., Duritis I. (2012) Changes of the intestinal weight and length of ostriches (*Struthio camelus* var. *domesticus*) raised in Latvia from day 120 to day 360 of life. *LLU VMF Starptautiskā zinātniskā konference "Dzīvnieki. Veselība. Pārtikas higiēna"*. *Raksti*. Jelgava, Latvija, 92.–97.lpp.
6. Mancevica L., Mugurevics A., Duritis I. (2012) The intraluminal pH changes of the stomach and duodenum of African ostrich (*Struthio camelus* var. *domesticus*) in ontogenesis. *Proceedings of the 19th Baltic and Finish Poultry Conference*. Riga, Latvia, p. 36.–39.
7. Mancevica L., Mugurevics A., Duritis I. (2012) Development of proventriculus in ostriches raised in Latvia. *Bulgarian Journal of Veterinary medicine*, Stara Zagora, Bulgaria, Vol.15 (1), p. 77.
8. Mugurevics A., Duritis I., Latkovska L. (2011) Total protein, albumin, calcium and phosphorus levels in blood in African ostrich chicks of different ages in Latvia. *The 5th Combined Workshop: Fundamental Physiology of the European Working Group of Physiology and Perinatal Development in Poultry*, Wageningen, Netherlands, p.72.
9. Dūrītis I., Mugurēvičs A., Latkovska L. (2010) Strausu (*Struthio camelus* var. *domesticus*) tievās un resnās zarnas morfometriskie rādītāji perinatālajā periodā. *LLU VMF Starptautiskā zinātniskā konference "Dzīvnieki. Veselība. Pārtikas higiēna."* *Raksti*. Jelgava, Latvija, 50.–55.lpp.

INTRODUCTION

The African ostrich is the largest and the heaviest flightless running bird in the world. They are kept for eggs, meat, feathers and leather. Ostriches are reared in more than 50 countries in the world – Germany, Denmark, Mexico, and Russia, even in the countries with more severe climatic conditions such as Sweden, Northern Canada and Norway. However, most of ostrich farms are in South Africa. In Latvia, ostrich farming started developing in 2003 when their keeping was aimed at obtaining meat as well as leather and chickens for herd development. In 1 July 2010, there were registered 225 ostriches in Latvia but in 2013 – 170 ostriches (Agricultural Data Centre).

In the world, ostriches are mainly reared for meat because its fat and cholesterol level is low. The production yield depends on several factors including development of the digestive canal, especially the stomach and small intestine. The process of digestion, chemical conversion and absorption of the ingested feed takes place in the stomach and small intestine that plays an important role in the metabolic processes. Alongside, the development of the digestive canal affects the bird's general health condition, its growth, the body weight optimal increase in particular.

In the ostrich digestive canal, in comparison with that in domestic poultry, differences are observed. In many birds, feed is stored in the crop, but in the ratites it is not developed, therefore the storage functions of the ingested feed and water are performed by the proventriculus. In the ostrich proventriculus, there is a relatively small region of the deep proventriculus glands and larger of the superficial proventriculus glands, while in hens deep proventriculus glands are present throughout the proventriculus. In the wild, ostriches feed on products of the plant kingdom, thus they have a well-developed large intestine which makes the largest intestinal part. The small intestine in an adult ostrich is approximately 7.5 m long, and the large intestine is 16 m long.

In the world, investigations on the structure of digestive canal have been performed in ostriches till 100 days of age and in adult birds, but there is insufficient information on the development of the digestive canal from 100 days to one year of age and in adult ones.

The present thesis is a sequel of investigation on the development of stomach and small intestine till 60 days old ostrich chickens reared in Latvia. Till now in Latvia, investigations have been carried out on the distribution of gastrin, somatostatin immunoreactive cells in the stomach and intestinal mucosa till 60 days old ostriches reared in Latvia, but there have not been studies on ghrelin immunoreactive cells distribution in the gastrointestinal canal.

Therefore, the **aim** of the present work was to investigate some macro- and micromorphological parameters of the ostrich stomach and small intestine in postnatal ontogenesis at the age of 120, 180, 240 and 365 days.

Objectives of the doctoral thesis

1. To find out the ostrich stomach and small intestine morpho- and massometric parameters and their ratios from 120 to 365 days of age.
2. To evaluate microscopic structural changes of the ostrich stomach and small intestine wall during the research period.
3. To evaluate the ostrich stomach and duodenum intraluminal pH level as well as to estimate the quantitative and qualitative composition of secretion of the goblet cells in the small intestine.
4. To evaluate the occurrence of gastrin, somatostatin and ghrelin immunoreactive cells in the mucosa of the ostrich stomach and small intestine.

Scientific novelty of the research

- The first morphometric investigations on the stomach and small intestine of the African ostrich reared in Latvia from 120 to 356 days of age.
- Analysis of histological structure of the ostrich stomach and small intestine and the obtained data on the changes of their morphological parameters.
- Obtained and analyzed data on the ostrich stomach and duodenum intraluminal pH.
- Estimated composition of the mucopolysaccharides present in the stomach and small intestine canal, amount of the goblet cells and its changes in ostriches from 120 to 365 days of age.
- The first in Latvia investigation of the ghrelin immunoreactive cells in the mucosa of the ostrich stomach and small intestine.

Approbation of the research results

Research results are approbated in the following scientific conferences:

1. The 64th Annual Meeting of the European Federation of Animal Science, Nantes, France, 26–30th August 2013. *Changes of the resorption surface area of the small intestinal villi of ostriches in ontogenesis.*
2. 19th International Scientific Conference "Research for Rural Development 2013", Jelgava, Latvia, 15–17th May 2013. *Morpho–metric and maso–metric parameters of the stomach in postnatal ontogenesis the African ostrich (*Struthio camelus*).*
3. International Scientific Conference „Animals. Health. Food Hygiene”. Jelgava, Latvia, 22–23th November, 2012. *Changes of the intestinal weight and length of ostriches (*Struthio camelus* var. *domesticus*) raised in Latvia from day 120 to day 360 of life.*
4. 19th Baltic and Finish Poultry Conference. Latvia, Riga, 18–19th October, 2012. *The intraluminal pH changes of the stomach and duodenum of African ostrich (*Struthio camelus* var. *domesticus*) in ontogenesis.*

5. 29th Congress of European Association of Veterinary Anatomists, Stara Zagora, Bulgaria, 25–28th July, 2012. *Development of proventriculus in ostriches raised in Latvia.*
6. The 5th Combined Workshop: Fundamental Physiology of the European Working Group of Physiology and Perinatal Development in Poultry. Wageningen, The Netherlands, 31th August – 3th September, 2011. *Total protein, albumin, calcium and phosphorus levels in blood in African ostrich chicks of different ages in Latvia.*
7. International Scientific Conference „Animals. Health. Food Hygiene”. Jelgava, Latvia, 29th October, 2010. *Morphometric parameters of the ostrich (*Struthio camelus* var. *domesticus*) small and large intestine during the perinatal period.*

Volume of the research: the doctoral thesis contains 108 pages consisting of annotation, introduction, and survey of the scientific sources, research methods, and results of investigations, 4 Tables, 66 Figures, discussion, 8 conclusions, 125 references and 12 annexes.

MATERIAL AND METHODS

Time and object of the research and its characterization

The research has been performed in the Morphofunctional laboratory of the Preclinical Institute of the Faculty of Veterinary Medicine Latvia University of Agriculture (LUA) from 1 September 2010 to 31 August 2013.

In the research, 18 ostrich specimens of both sexes were made use of and distributed in four age groups. In group 1, there were four ostriches 120 days of age and in group 2 – four ostriches aged 180 days which were reared in the Clinic of Experimental Animals of the Faculty of Veterinary Medicine LUA. In group 3, there were four ostriches at the age of 240 days reared on the farm Indani. Group 4 included six 365 days old ostriches reared on the farm Ozolini AB, Latvia. The body weight of the ostrich group 1 and 2 was estimated after slaughter, whereas ostriches of group 3 and group 4 were estimated live weight.

Postmortem examination of the stomach and intestines

When birds were slaughtered, the intraluminal pH was estimated in the proventriculus at the entrance of oesophagus, in the area of deep proventriculus glands, in the ventriculus as well as the descending loop of duodenum in three replications.

Macroscopic examination

The stomach and intestines were evaluated macroscopically by measuring, weighing and describing organs separately. **Massometry** was performed using

scales Kern EW 420–3 NM (± 0.01) for the proventriculus (*pars glandularis s. ventriculus glandularis*), ventriculus (*pars muscularis s. ventriculus muscularis*), the small intestine and its segments – duodenum, jejunum as well as the large intestine. For each bird the total absolute weight of the stomach with and without its content and the total absolute weight of the intestines with their content were estimated. The relative weight of the stomach and the intestines were calculated in relation to the body weight, respectively.

Morphometrically, the length of the great curvature and the length of the deep proventriculus glands area were determined, but diameter – for ventriculus. For measuring thickness of the stomach wall in the deep proventriculus glands region and of the ventriculus, the digital slide gauge Limit – 2000 (± 0.01 mm) was used. Area of the mucous membrane of the stomach (± 0.01 mm²) was determined with the digital planimeter Sokkia KP–90N. The total absolute length of the intestinal canal was determined, including its segments: duodenum, jejunum and large intestine by using the tape measure (± 1 mm). The relative length of the intestines was calculated by relating the length of each concrete segment to the total length of the intestines.

Microscopic examination

Samples of tissue for histological examination were taken from seven areas of the stomach and the small intestine: the proventriculus *gll. proventriculares profundae* area, the proventriculus *gll. proventriculares superficiales* area, side wall area of the ventriculus, the ventriculus *m. sphincter pylorus* zone as well as the medium parts of the duodenum, jejunum and ileum. Tissue samples were fixed in 10% of formalin solution for 24 hours and then dehydrated in the tissue autoprocessor Tissue–Tek II and prepared for embedding into paraffin blocks. Totally, 213 tissue samples were fixed and embedded into paraffin blocks. After tissue embedding into paraffin blocks, tissue samples were cut into 5 μ m sections. For overall histological assessment the tissue visualization was performed according to a standard haematoxylin and eosin staining method (Carson, 1997).

For differentiation of epithelial **mucopolysaccharides** containing cells the alcian blue pH 2.5 periodic acid-Schiff tests (AB/PAS) was applied, and the acid, neutral and mixed mucopolysaccharides containing cells were determined.

For identification of **immunoreactive (IR) cells** of gastrin, somatostatin and ghrelin occurrence in the tissue, the sections were floated on polysiloxan-coated slides (Histo Bond^{*}). To mark the immunoreactive cells, streptavidin–biotin complex was used (LSAB+, *Daco*) (Carson, 1997). As primary antibodies gastrin, somatostatin and ghrelin polyclonal concentrated rabbit antibodies were used. To determine the immune staining, chromogene complex was applied (DAB+ Substrate Chromogene system, *Daco*) for 5 – 8 min. and the background was stained with haematoxylin. Identical tissue samples were

used for the negative control, which were subjected to the former procedures using antibody diluter instead of the primary antibody. For the positive control of measurements, histological sections from a dog pancreas and duodenum were used.

Histological assessment

The length of the superficial proventriculus glands was measured (30 glands of each sample). The parenchyma area (μm) of the deep proventriculus glands (in 5 fields of vision of each sample). For morphometric assessment of the intestines the following measurements were carried out: length of longitudinal section of the intestinal villi (μm), diameter and its longitudinal section area (μm^2). Measurements were performed of 10 villi of each sample.

The quantity composition of mucopolysaccharides containing cells was determined in each part of the intestines in ten villi as well as the area of longitudinal section of the villus. The obtained result was calculated per 1 mm^2 of the area unit.

The quantity composition of respective immunoreactive cells was assessed in 10 fields of vision of each sample determining the area of mucosa and the number of positive cells in it. The result was calculated as the number of immunoreactive cells per 1 mm^2 .

Altogether 1172 sections of histological preparations were assessed. Histological evaluation was carried out with a light microscope Leica DM5000B. Processing of the microscopic image, photographing and measuring was performed with camera Leica DFC490 and digitalized software Image-Pro Plus 6.1.

Statistical processing of data

The data obtained in the study were statistically processed by using SPSS 20.0 programme. Mean arithmetic value and the standard error (SEM) were calculated. In order to find out the differences of mean values between age groups, the multifactor dispersion analysis ANOVA was applied. Pearson correlation coefficient of Post Hoc was used for determination of the correlation among parameters (Arhipova, Bălița, 2006).

RESULTS AND DISCUSSION OF THE STUDY

Body weight and macromorphological structure of the gastrointestinal canal of ostriches from 120 to 365 days of age

Body, stomach and intestine weight

The ostrich body and stomach massometric parameters are presented in Table 1.

The ostrich body weight from 120 days until the age of 365 days increased 4.5 times with a high correlation ($r=0.91$; $p<0.001$). Significantly more rapid was the increase of the body weight from 180 to 240 days of age ($p<0.01$) and from 240 to 365 days of age ($p<0.05$).

At the above mentioned age, ostrich keeping and caring conditions were different that could have affected the body weight parameters. Possibly, ostriches from 240 to 365 days of age, which were kept in enclosures, are physically more active with a more rapid metabolism. In contrast, 120 and 180 days old ostriches were affected by stressful situations associated with a comparatively limited space, lack of shelter and their care peculiarities.

As the studies show, ostriches reared in Africa, China and USA at the age of 30 days already weigh 4000 g and even more (Cilleers et al., 1995; Scheideler and Sell, 1997; Mushi et al., 1998), 90 days old – 14050 g, but aged 334 days – 90050 g (Wang and Peng, 2008). Analysis of data about the body weight increase in ostriches reared in Latvia show that its rate is slower and the most rapid increase of the body weight takes place at a later age. In Latvia reared ostriches, at the age of 30 days the average body weight is only 1506 g (Duritis et al., 2008). In the present investigation, at the age of 120 days the ostrich body weight is on average 5895 g. That possibly could be explained with the climatic peculiarities. However, the body weight of ostriches reared in Latvia at the age of 1 year is similar to that of the body weight of birds reared in different climatic conditions.

The absolute ostrich stomach weight without and with its content increases ($p<0.001$) from 120 days until 365 days of age. These stomach weight parameters significantly increase more rapidly during the same developmental periods as the body weight from 180 days to 240 days of age and from 240 to 365 days of age. Whereas the relative ostrich stomach weight with and without its content reduces ($p<0.001$) over the all observed period of ontogenesis – with the content a little less than three times, without the content – two times. In the present research, more rapid decrease of the stomach relative weight was observed in the developing period from 180 to 240 days of age ($p<0.05$). As the stomach relative weight is the ratio of its absolute weight to the body weight, a conclusion can be drawn that with ostriches advancing in age in the particular developmental period the body weight increases more rapidly than the stomach absolute weight. From 240 days of age, in turn, the stomach relative weight

does not reduce significantly any more, indicating to the rapid increase of the stomach absolute weight and body weight equally.

Some scientists indicate to a different stomach weight in ostriches at the age of 10-14 months. Dijana et al. (2010) remark that the relative stomach weight together with its content is 8770 g, i.e. 8.46% of the body weight, but without its content – 4550 g, i.e. 4.39%. Moriss et al. (1995), in turn, indicate to a lower relative stomach weight with the content at the same age period – 5800 g, i.e. 6.05%, that correlates with the data obtained in the present study; even more lower stomach weight was determined by Pollok et al. (1997) – 3140 g, i.e. 3.1%.

In other authors' studies, it is noted that at the age of 10 – 14 months the total weight of the ostrich intestines is 8290 – 14410 g, but the ratio of the total weight of intestines to the body weight is 8.7 – 14.7% (Dijana et al., 2010; Moriss et al., 1995; Pollok et al., 1997). In the present study, at the age of 365 days the total weight of intestines reaches 6035.4 g and 8.1% of the relative weight, i.e. less than in an adult ostrich. The researchers' opinion should be noted that at the age of 18 months the weight of ostrich intestines reaches the weight that corresponds to the adult ostrich weight (Jensen et al., 1992). It is possible that ostriches reared in Latvia until the adult age could also reach an equivalent total weight of intestines.

Morphology of the stomach

The ostrich stomach comprises two parts – proventriculus (*pars glandularis*) and ventriculus (*pars muscularis*).

The proventriculus takes up the cranial part of the left side of the body cavity. The right side is based on the ventriculus and duodenum, jejunum and caecum. The ostrich proventriculus, depending on the amount of the consumed feed, in the caudal direction extends even until the *acetabulum*. The wall of the proventriculus is thin. Starting from the oesophagus opening, on the mucous membrane of the proventriculus ventral wall there is a thicker caudally oriented region of deep proventriculus glands (*regio glandularis, gl. proventriculares profundae*) that continues until the middle part of proventriculus, or even more caudally. The caudal part proventriculus is placed vertically and, turning cranially, transforms into ventriculus.

The ventriculus takes up the cranio-ventral part of the abdominal cavity and rests on the sternum. Cranially, it touches the liver but dorso-ventrally proventriculus. The ventriculus has a rounded disc-shaped form with a thick muscular wall.

Both stomach parts have a different ratio of morphological parameters. Weight of the ventriculus at the age of 120 days is comparatively equal to the weight of the proventriculus (Fig.1). Although both parameters increased rapidly ($p < 0.01$) from 180 days to 240 days of age and from 240 to 365 days of

age, the weight of ventriculus increased more rapidly from the age of 240 days, almost three times exceeding the absolute weight of the proventriculus.

The weight of the ventriculus an adult ostrich reaches 960 – 1025 g (Порческу, 2007). In the present research, the absolute weight of the ventriculus at the age of 365 days is 2075.0±69.13 g that is larger than in adult ostriches described by Porcesku (Порческу, 2007). Most probably, the weight increase of the ventriculus is facilitated by the different feed composition.

Evaluating the ratio of the area of the stomach mucosa in all the investigated ostrich age groups, the area of mucosa is larger in the proventriculus than in the ventriculus (Fig.2). Till 180 days of age, the ratio of the area of mucosa of the proventriculus and ventriculus is 2.5, while with ostriches advancing in age this ratio reduces till 1.8 at the age of 365 days. In ostriches, contrary to other running birds the proventriculus is proportionally larger than the ventriculus, whereas in rhea and emu the ventriculus is larger than the proventriculus (Cho et al., 1984; Fowler, 1991).

The percentage of the area of the deep proventriculus gland region increases from 17.7% to 20.1% of the total mucosa area of the proventriculus over the period of ontogenesis studied, but in adult ostriches it reaches 25% (Порческу, 2007; Cooper, Mahroze, 2004; Cho et al., 1984; Sales, 2006). That indicates that the area of the deep proventriculus gland region of the proventriculus still may increase with ostriches advancing in age.

The length of the great curvature of the proventriculus, length of the deep proventriculus glands region, as well as the diameter of the ventriculus and the wall thickness increase from 120 to 365 days of age and with a more rapid increase of all parameters ($p < 0.01$) from 180 to 240 days of age.

Morphology of the small intestine

The **duodenum** starts at the right side of the abdominal cavity with an extension of the ventriculus pylorus region. It consists of a descending (*pars descendens*) and ascending part (*pars ascendens*) making a U-shape loop. In the mesentery of the loop, pancreas is located. At the end of the ascending part, a small part of the intestine turns off the pancreas and forms a secondary loop. The duodenum merges into jejunum without a distinct border line.

The **jejunum** is incorporated in a long mesentery (*mesojejunum*), it forms vast loops and is the longest of the small intestine segments. Its merging with the ileum is not expressed, it is observed in the region where the doubled caecum apexes are located in the mesentery of the ileum.

The **ileum** is located between two caecums, and it has a short mesentery. The ileum does not form loops, vast haustras are observed and it opens in the large intestine.

The absolute weight of the small intestine from 120 to 240 days of age increases 5.3 times ($p < 0.05$), but in the further development until 365 days of age its weight does not increase significantly, while the absolute weight of the

large intestine continues to increase (Tab.1). In all developmental stages, the largest weight from the small intestine segments is made up by jejunum increasing 5 times from 120 to 365 days of age. The relative weight of the small intestine in all developmental stages is lower than the large intestine relative weight. From 180 to 240 days of age, the relative weight of the small intestine rapidly decreases ($p < 0.05$) to $2.5 \pm 0.20\%$, and a tendency of further reduction is observed up to 365 days of age constituting $1.7 \pm 0.32\%$ of the body weight. The relative weight of an adult ostrich small intestine is 1.1–1.2% (Порческу, 2007).

The absolute length of the small intestine increases significantly ($p < 0.05$) from 120 to 240 days of age for 1.87 times (Tab.2). In turn, from 240 to 365 days of age the length of the small intestine increases only slightly, whereas the length of the large intestine continues increasing. The relative length of the small intestine reduces from $41.8 \pm 2.40\%$ at the age of 120 days to $36.4 \pm 1.50\%$ at the age of 365 days, whereas the relative length of the large intestine increases in inverse ratio.

Results obtained in the present study on the absolute length of the small intestine differ from those obtained by Wang and Peng (2008) at the age of 334 days (434.4 cm) because the small intestine of ostriches raised in Latvia is much longer (616.5 cm) that complies with mean length of the small intestine of an adult ostrich (510–820 cm) (Skadhauge et al., 1984; Fowler, 1991; Illanes et al., 2006; Порческу, 2007). Even though the present study shows that the length of the ostrich small intestine at the age of 120 days is smaller (329.8 cm) than that obtained by other authors and is increased only a little compared to the length of the small intestine of ostriches reared in Latvia at the age of 60 days (296.9 cm), still at the age of 1 year this length increases and is larger than in other authors' studies on adult ostriches.

The present study has found out that in ostriches at the age of 365 days the length of the duodenum is 1250 mm that is for 150 mm less than Wang and Peng describe at the age of 334 days, the length of the duodenum of the adult ostrich reaches 1500 mm (Skadhauge et al., 1984). The length of the jejunum of the adult ostrich is 3900 mm (Порческу, 2007), but in the present study this length is larger already at the age of 365 days, namely 4240 m. It should be noted that in birds in ontogenesis, proportions of the small intestine segments varies, for example in hens (*Gallus domesticus*), from the first to 12 weeks of age the length of jejunum and ileum increases more rapidly than that of the duodenum (Obst, Diamond, 1992). The present investigation has estimated that length of the duodenum and jejunum increases significantly more rapidly from 120 to 240 days of age, while the length of the ileum has a tendency to increase evenly over all period of ontogenesis studied.

Microscopic structure of the ostrich stomach and the small intestine

Histology of the stomach and its changes

The surface of mucosa of **the proventriculus** (*pars glandularis*) is lined with a thick layer of koilin (*cuticula gastris*). In the mucosa, there are simple branched tubular superficial proventriculus glands (*gll. proventriculares superficiales*), which extend into the lamina propria of the mucosa (*lamina propria mucosa*), and deep proventriculus glands (*gll. proventriculares profundae*).

In Latvia reared ostriches, branching of the superficial proventriculus glands are also observed in earlier stage of development (Dūrītis and Mugurēvičs, 2007). Branching is also described by other authors, speaking about adult ostriches (Bezuidenhout, Aswegen, 1990; Illanes et al., 2006). Wang and his colleagues (2007), in their turn, do not notify about the branching of the superficial proventriculus glands of the proventriculus in the ostrich chicks at the age of 50 days. In domestic poultry and other species of birds, such branching is not indicated (Catroxo et al., 1997; Jamroz et al., 2006; Kadhim et al., 2011).

The single layer prismatic epithelium covers all surfaces of glands, and mucopolysaccharides containing cells are observed between epithelial cells. In all age stages, mostly neutral and mixed mucopolysaccharides containing cells are observed in the superficial proventriculus glands epithelium of the proventriculus, but at the openings of the deep proventriculus glands, more acid and mixed mucopolysaccharides containing epithelial cells are observed.

The depth of the superficial proventriculus gland in the superficial proventriculus glands regions and the deep proventriculus gland regions increases from $395.92 \pm 16.51 \mu\text{m}$ to $592.18 \pm 29.45 \mu\text{m}$ with ostriches advancing in age ($p < 0.05$) that is reflected in Figure 3.

The depth of the superficial proventriculus glands in the superficial proventriculus glands region is larger than in the deep proventriculus glands region over all period of ontogenesis studied. Depth of the superficial proventriculus glands increases significantly in the deep proventriculus glands region from 240 to 365 days of life.

Porcesku (Порческу, 2007) has noted that in the adult ostrich the length of tubules of the superficial proventriculus glands is $742 \mu\text{m}$. Comparing to our data on the length of the glands tubules at the age of 365 days, development of the superficial proventriculus glands continues even after the age of one year. In hen chicks at the age of 40 days, the mucosa thickness of the proventriculus is indicated from 690 to $731 \mu\text{m}$ (Jamroz et al., 2006), it is affected by the feeding conditions. Also, in Japanese quails at the age of 45 days the mucosa thickness of the proventriculus is similar $670 \mu\text{m}$ (Ahmed et al., 2011).

The deep proventriculus glands (*gll. proventriculares profundae*) constitute the main structure of the wall of the deep proventriculus glands

region of the proventriculus. They are grouped in polygonal lobules which area of parenchyma makes from 91.7% to 94.2% of the total area of glands over all observed period of ontogenesis. Each lobule is formed by tubular glands which open in the tertiary and secondary ducts and join in the central cavity. The gland tubules are lined with low cuboidal and prismatic epithelial cells, which contain various granules of mucopolysaccharides on the primary ducts. Bezuidenhout and Aswegen (1990) indicate that mucin granules are observed only in the primary ducts forming epithelial cells. Evaluating results of our studies on the presence of mucin granules in the deep proventriculus glands epithelial cells, mucin granules are observed in all periods of ontogenesis studied in the primary duct as well as in the central cavity of the glands, formed of the secondary ducts, and at the apex of the tertiary ducts.

In literature, two opinions can be found on the placement of the deep proventriculus glands in the proventriculus wall. Some authors declare that the deep proventriculus glands are placed in the lamina propria of mucosa, and the lamina muscularis of mucosa is observed around the gland lobules (Bezuidenhout and Aswegen, 1990; Порческу, 2007), while other authors consider that the deep proventriculus glands are placed in the submucosa (Illanes et al., 2006; Wand et al., 2007; Dūītītis and Mugarēvičs, 2007). In the present study, the deep proventriculus glands are placed in the lamina propria of mucosa and in the *tunica muscularis*, although in some places under the submucosal structure is not observed, which gives evidence that the observed connective tissue in the glands stroma belong to the submucosa. Probably, the placement of the deep proventriculus glands in the mucosa is dependent on the ostrich age.

The *lamina propria mucosae* contain elastic and halogen fibers, blood vessels and plexus of the nerves. It together with the lamina muscularis of mucosa forms the outlines of the glands and marks the lobule's form. In all age stages, a well-developed lamina muscularis of mucosa is observed in the proventriculus.

The structure of the connective tissue of submucosa can be well differentiated, whereas in some places they are absent or are observed among the gland lobules.

The *tunica muscularis* is well developed in birds of all age groups. In the deep gland area, it is thinner than in the superficial proventriculus gland area. The *tunica muscularis* is formed by two layers of muscles – the inner circular layer, which is remarkably thicker, and a thinner outer longitudinal layer.

The *tunica serosa* forms the outer layer of the proventriculus; it consists of mesothelial cells and loose connective tissue and also contains blood vessels and plexus of the nerves.

The ventriculus has a dense structure. The surface of mucosa in the ventriculus is also lined with a koilin layer (*cuticula gastris*), the same as in the proventriculus. In all age groups, several branched tubular ventriculus glands

open in the stomach lumen (*gll. ventriculares*), they bend into the lamina propria. Branching and length of the glands increase with ostriches advancing in age. In Latvia reared ostriches, on the first days of life after hatching these glands is simple tubular but at the age one year they are branched (Dūītis and Mugarēvičs, 2007).

The ventriculus glands in the pyloric zone are simple tubular glands (*gll. pyloricae*) with remarkably branched secretory parts. The lining cells are low single layer prismatic, even cuboidal epithelium. However, above the pyloric glands, at the ventriculus opening into the small intestine, villi are observed. Villi are lined with prismatic epithelium with pronounced mucopolysaccharides containing goblet cells.

At the apex of the ventriculus glands active secretory cells are higher and distally from the nucleus in the cytoplasm pale stained secretory granules are located. In their basal part, epithelial cells are lower with poorly stained cell nuclei and without secretory mucin granules. Visually evaluating mucopolysaccharides containing cells in the ventriculus, in the cytoplasm of the superficial epithelial cells mainly are observed neutral, but between them, also mixed and acid mucopolysaccharides containing cells. Different is the region at the pylorus opening where mixed and acid mucopolysaccharides containing cells are mainly observed. A similar picture describes Ahmed with his colleagues (2011) in Japanese quails. Several authors emphasize a peculiarity that in hens and guinea-fowl mixed and acid mucopolysaccharides containing cells are observed, but the koilin present in the lumen contains neutral mucopolysaccharides (Pastor et al., 1998; Selvan et al., 2008).

The lamina propria of mucosa consists of loose connective tissue, it is well developed and tubular glands extend in it. In the lamina propria of mucosa, blood vessels and lymphatic vessels are also observed. A dense submucosa layer is in the ventriculus.

The thickness of the ventriculus submucosa of the cross-section of the ostrich ventriculus wall increases from $370.2 \pm 53.99 \mu\text{m}$ to $488.7 \pm 72.49 \mu\text{m}$ over all ontogenesis period studied with a tendency of more rapid increase from 180 to 240 days of age (Fig.4).

In the region of pyloric opening of the ventriculus, submucosa is observed, its thickness is changeable over all period of ontogenesis studied from $223.0 \pm 52.80 \mu\text{m}$ to $390.5 \pm 22.4 \mu\text{m}$. Porcesku (Порческу, 2007) has noted that its thickness in adult ostriches may reach from 500 to 1500 μm . The present study results show evidence that with advancing ostriches in age, the submucosa, possibly, can still increase.

The lamina muscularis of mucosa is formed of smooth muscle bundles. They are developed fragmentary and in some places disappear at all while in some places, in turn, they bend between the ventriculus glands (*gll. ventriculares*).

The *tunica muscularis* is thick and formed of several layers, which are connected by a thin dense layer of connective tissue with blood vessels and plexus of the nerves. The muscular layer becomes thicker with ostriches advancing in age; its fibers are arranged in bundles in different directions.

The *tunica serosa* is formed of loose connective tissue and mesothelial cells layer.

Histology of the small intestine and its changes

The **duodenum** villi at the age of 120 days are thin and long. The lining prismatic epithelium of villi up to 240 days of age has a pattern of waves. Also, Bezuidenhout and Aswegen (1990) have described a wave-like arrangement of epithelium in adult ostriches.

The longitudinal section of villi at the age of 120 and 180 days forms a zigzag line pattern, which gradually disappears with ostriches advancing in age, and at the age of 365 days it is not visible any more. However, Porcesku (Порчески, 2007) has also described a zigzag line pattern of the duodenum villi in adult ostriches.

Starting with the age of 120 days, the primary branching of villi is observed and in some places they join, but from 180 days of age branching is observed apically on two branches, whereas at the age of 240 days the secondary branching is observed in the middle of the villus and one more branching in each apex of the villus branch. In turn, at the age of 365 days, branching of the villi is observed already at the base of the villus, and the secondary villus branching in the middle or apex is less expressed.

In the duodenum villi, at the age of 120 days, at the base of villi the lymphoid cell infiltration is observed, but at the age of 180 days some combinations of lymphoid tissue are formed. Many combinations of lymphoid tissue at the age of 240 days are observed at the base of the intestine villi by increasing the villus diameter as well as the lymphoid cells infiltration along all length of the villus.

The histological structure of the wall of the **jejunum** is similar to that of the duodenum. Its mucosa is lined with a single layer prismatic epithelium, which is a little waved, these waving remains up to 365 days of age. The villi join, and apical branching is observed. The villi form a zigzag line pattern, but at one side they are straight. Such a picture is described also by Porcesku (Порчески, 2007) that at one side of the wall the *tunica muscularis* is thickened and forms a massive fold. In the present study, such structure is established in ostriches at the age of 180 days; it remains and increases until 365 days of age.

The **ileum** villi epithelium, contrary to the previous small intestine segments, is not waved. In ostriches of all age groups, in some places the branching of villi or joining is observed, however more rarely than in the duodenum. With ostriches advancing in age, mucosa crypts become deeper;

from the age of 180 days they are arranged side by side to each other that are also emphasized by other authors (Wang, Peng, 2008).

Measuring the small intestine villi, we established that the **villi length**, which is reflected in Figure 5, increases in the duodenum from 120 to 365 days of age (from 1445.5 μm to 2672.4 μm , respectively), though Wang and Peng (2008) already in 90 days old ostriches have determined 2983 μm but in 334 days old ostriches 4233 μm long duodenum villi.

In the present study, already at the age of 240 and 365 days the longest were the jejunum villi, though in Wang and Peng (2008) study from 1 to 334 day of life the jejunum villi were shorter than those in the duodenum. Porcesku (Поречекы, 2007) reports that the longest villi of the small intestine in adult birds are in the initial part of the duodenum and jejunum (in hens 1380 \pm 200 μm , in ostriches 1600 \pm 120 μm), but in the ileum in ostriches they are significantly shorter (240 \pm 26 μm). The villi in the duodenum and ileum at 120 days of age are at the same length, but the longest villi at this period of age are in the jejunum. Starting from 180 and up to 365 days of age, the villi in the duodenum are remarkably longer than in the ileum. The length of the jejunum villi at the age of 180 days is similar to that in the duodenum, although at the other age stages the villi of the jejunum are longer than in the duodenum and ileum.

The smallest **diameter of the villi** in all age stages is in the duodenum. In turn, the diameter of the jejunum and ileum villi is comparatively similar in all age groups. The growth differences of the small intestine villi between its segments are insignificant in none of the studied age stages.

With the increase of ostriches in age, the **area of the villi longitudinal section** of the small intestine segments and at the age of 120 and 180 days it is the largest in the duodenum, while at the age of 240 and 365 days the area of the villi longitudinal section is larger in the jejunum. In the ileum, the area of the villi longitudinal section at all age stages is observed as the smallest with a tendency to increase up to 365 days of age.

The amount of the goblet cells in the small intestine mucosa, with advancing ostriches in age, gradually reduces and a significant reduction is observed from 180 to 240 days of age, though differences have been determined depending on the small intestine segment (Fig.6). In the present investigation, the amount of the goblet cells in the small intestine mucosa gradually decreases from 120 to 180 days of age and from 180 to 240 days of age they reduce significantly ($p < 0.05$). More rapid changes of the numbers of goblet cells in the small intestine mucosa from 180 to 240 days of age, possibly, can be explained by different keeping and caring conditions as well as their feeding. The largest amount of the goblet cells from 120 to 240 days of age is observed in the ileum mucosa but the smallest in the duodenum mucosa.

Yan et al. (2011) performing studies on the changes of the goblet cells under the influence of various factors in the mucosa of the rat intestinal canal

put forward an explanation that the ileum, which is placed anatomically between the small and large intestine, is unprotected against microorganisms and its immune system is weak to be able to compensate this deficit of the immune system, therefore the number of the goblet cells in the ileum is larger than that in the duodenum and jejunum.

It should be mentioned that Wand and Peng (2008) studies at the age of 334 days, density of the goblet cells in the villi of the duodenum is equal or a little less than at 45 days of age. It is interesting that in Wand and Peng (2008) studies at the age of 90 days, in the duodenum villi is only 1000 cells/ mm², and at the age of 334 days the goblet cells are 1356 mm². In the present study, in turn, at the age of 120 the number of the goblet cells is 2674 mm² that is two and a half times more than at 90 days of age according to Wang, Peng (2008) results. Despite of this, in our study at the age of 365 days, 1224 mm² goblet cells are observed that comparatively correspond to Wang, Peng (2008) data.

The goblet cells have an important role in the small intestine because the mucine produced there protects the intestinal cells and provide the substance transportation from the lumen to the cell membrane. The amount of the goblet cells is influenced by the feeding and its change providing the organism adaptation to the new environmental conditions (Dunsford et al., 1991; Smirnow et al., 2006).

Evaluating the qualitative composition of the goblet cells, in all segments of the small intestine, the largest proportion up to 85% constitutes the mixed mucopolysacchrides containing goblet cells, acid mucopolysacchrides – till 34%. The least proportion at all age stages – from 1 to 13% constitutes neutral mucopolysacchrides containing goblet cells.

The goblet cells are important for the protection of intestine against infections (Deplanske, Gaskins, 2001) and parasitoses (Kim, Khan, 2013); the neutral mucopolysacchrides change into the acid mucopolysacchrides is observed. Possibly, at the age of 120 and 180 days the total number of the goblet cells of the ostrich small intestine is connected with any of the above mentioned causes.

Intraluminal pH of the stomach and duodenum

The present study shows that the intraluminal pH of the proventriculus at the opening of the esophagus is within the range from 3.2 to 3.7. In turn, during all developmental period studied the intraluminal pH level in the *fundus* region of the proventriculus is within the range from 2.4 to 2.9, but the ventriculus intraluminal pH level is from 3.0 to 3.8. Our obtained results slightly differ from those of the 60 days of age results of the intraluminal pH level of the ostrich proventriculus and ventriculus. The fact should be taken into account that the present study shows slightly higher pH level, but still it is acid. Studies prove that the intraluminal pH level of the stomach is changeable; it is unstable and depends on the feed intake periods (Sturkie, 1976; Jimenez-Moreno et al.,

2009) that could possibly explain results obtained in the present study as the birds before the slaughter were not starving.

The intraluminal pH level in the duodenum, according to our data, increases ($p < 0.01$) over all ontogenesis period observed from 6.2 to 7.1. Studies of several authors agree with the results obtained in the present study on the intraluminal pH parameters in the ostrich small intestine. Researchers indicate that at the initial part of the small intestine the pH value increases significantly reaching 6.9, but in the ileum it reaches even 6.9 – 7.6 (Swart, 1993; Sales, 2006, Skadhauge et al., 1984). It is interesting that in hens, in the duodenum this value is less (within the range from 5.7 to 6.0) without significant changes over various postnatal developmental stages (Sturkie, 1976).

Distribution of gastrin, somatostatin and ghrelin immunoreactive cells in the ostrich stomach and small intestine mucosa

Presence of the **gastrin immunoreactive (IR) cells** has been determined in the pyloric glands region of the ostrich ventriculus and in all segments of the small intestine mucosa over all postnatal developmental stages studied. In the mucosa of the superficial and deep proventriculus glands area of the proventriculus gastrin immunoreactive (IR) cells are not found. In turn, in the mucosa of the ventriculus some gastrin IR cells have been observed between the ventriculus glands only in some 180 and 240 days old ostriches. In some studies, gastrin IR cells have been also found in the superficial and deep proventriculus glands of the birds' proventriculus (Yamada et al., 1985). In chicks, gastrin IR cells in the stomach mucosa during the incubation period are more but after hatching their amount reduces (Aksoy, Cinar, 2009). In the ventriculus pyloric glands region, the number of gastrin IR cells in Latvia reared ostriches at the age of 60 days was about 494 cells/mm² (Durities et al., 2013). In turn, data of the present study show evidence that at the age of 240 days the number of cells increases only till 200 cells/mm², significantly more rapidly it increases in ostriches from 120 to 240 days of age ($p < 0.05$). The small number of gastrin IR cells in the ventriculus pyloric glands region obtained in the present study, compared to that of other authors' studies in other bird species, does not indicate to different digestive processes or a reduced acid and pepsin release of the stomach glands but to some peculiarities of these processes in ostriches. Presumably, production of all hydrochloric acid is not dependent only on the gastrin but also on acetylcholine (neurocrine stimulator) and histamine (paracrine stimulator) (Cunningham, Klein, 2007; Docray, 1999), consequently, more profound studies are necessary to be performed on their activity. Data of the present study show that independently of the low number of gastrin IR cells among the ostrich ventriculus glands, the body weight of ostriches at the age of 365 days is similar to that body weight of birds at the age of a year raised in other climatic conditions, and the birds were clinically healthy.

According to the present study, gastrin IR cells are localized in the mucosa of the duodenum, jejunum and ileum. In all developmental periods, in the ostrich duodenum mucosa the number of gastrin IR cells is the largest but the smallest is in the ileum mucosa. Other researchers have discovered in the intestinal canal of adult hens only some gastrin IR cells in the duodenum and jejunum mucosa, while in the ileum they have not found any gastrin IR cell (Yamanaka et al., 1989). Consequently, in hens' gastrin IR cell number is smaller in the small intestine mucosa than in ostriches in our case.

Somatostatin IR cells in the stomach mucosa, according to our data, are found in the deep proventriculus glands of the proventriculus and in the glands of the pyloric region of the ventriculus. In some ostriches of all age groups, some somatostatin IR cells are observed also in superficial proventriculus glands and ventriculus glands. In the deep proventriculus glands, the number of somatostatin IR cells till the age of 180 days significantly decreases compared with the other age stages. In turn, till 365 days of age their amount increases significantly and reaches the largest number of cells in all studied segments. At the age of 180 and 240 days, somatostatin IR cells are observed more in the ventriculus glands of the pyloric region than in the deep proventriculus glands. It should be remarked that in Latvia reared ostriches till 60 days of age more cells are observed in the pyloric glands than in the deep proventriculus glands (Durities et al., 2013). In the present study, such picture is observed only in ostriches at the age of 180 and 240 days. Taracki et al. (2008) also indicate that in adult ostrich's somatostatin IR cells in the stomach are in larger quantity in the deep proventriculus glands, while only some cells are in the ventriculus glands that agrees with results of our investigation. Unfortunately, authors have not presented any data on the pyloric glands region.

In the present study, somatostatin IR cells have been determined in all segments of the small intestine mucosa. At the age of 120 days, the amount of somatostatin IR cells is comparatively large in all segments of the small intestine mucosa, in turn at the age of 180 days the number of these cells radically reduces ($p < 0.05$). The largest amount of somatostatin IR cells is determined in the duodenum, but in the jejunum mucosa at the age of 120 days their number is similar to that in the ileum; at the age of 240 and 365 days, in the jejunum mucosa they are two times more than in the ileum. Also, in other birds somatostatin IR cells are more observed in the duodenum (Mendes et al., 2009) than in the jejunum mucosa, but in the ileum mucosa they are less or only some cells are observed (Yamanaka et al., 1989).

Ghrelin IR cells in our investigation are determined in the deep proventriculus glands, the superficial proventriculus glands and in the pyloric glands region in the ventriculus from 120 to 240 days of age. Ghrelin IR cells are not found in any of the postnatal developmental stages in the superficial proventriculus glands. In turn, at the age of 365 days, ghrelin IR cells are not determined in any of the proventriculus. Out of all stomach parts, the most

amounts of ghrelin IR cells are in the deep proventriculus glands with a tendency to increase till 240 days of age; in the ventriculus glands ghrelin IR cells are observed in comparatively smaller numbers. In the pyloric glands region of the ventriculus, the amount of ghrelin IR cells is larger than in the ventriculus glands with a tendency to increase in its number till 240 days of age.

The obtained results of the present study show that ghrelin cells are present in all segments of the small intestine over all investigated ostrich age groups. Their number tends to reduce till 365 days of age, a little increase of these cells is observed at the age from 180 to 240 days. The largest number of ghrelin IR cells occurs in the duodenum but the smallest is observed in the jejunum mucosa over all age stages. In the ileum mucosa, the number of the ghrelin IR cells in the first two developmental stages is even two times smaller than in the duodenum, with the exception of the age of 365 days when their density is similar. Such results have been obtained also in the small intestine mucosa in the hen chicks (Neglia et al., 2005).

Wang and his colleagues (2009) have determined ghrelin immunoreactive cells in African ostriches at the age of 334 days throughout the digestive canal mucosa. The greatest number of ghrelin immunoreactive cells is in proventriculus their density gradually reduces towards the rectum. Scientists indicate that ghrelin prevalence changes with birds advancing in age and can be associated with intestinal development (Wang et al., 2009; Wang et al., 2011).

CONCLUSIONS

1. The absolute weight of the ostrich body, stomach and intestines increases ($p < 0.05$) from 120 to 365 days of age. The body weight increases more rapidly from 180 to 365 days of age ($p < 0.05$). From 120 to 240 days of age the absolute weight of the stomach and the small intestine increases rapidly, while their relative weight reduces. The absolute weight of the ventriculus and proventriculus at the age of 120 days is almost the same, however during the further developmental period the weight of the ventriculus remarkably increases and at the age of 240 days it is three times larger than that of the proventriculus. During this time, the wall of the ventriculus also increases rapidly.
2. The area of the stomach mucosa increases from 120 to 365 days of age ($p < 0.05$). The area of the superficial proventriculus glands region and the depth of the superficial proventriculus glands are larger than that in the deep proventriculus glands area over all ontogenesis period studied. In the area of the deep proventriculus glands, the depth of the superficial proventriculus glands increases significantly ($p < 0.05$) from 240 to 365 days of age.

3. The total length of the ostrich intestines from 120 to 365 days of age increases two times with a more rapid increase from 120 to 240 days of age ($p < 0.05$). From 120 to 365 days of age, the relative length of the ostrich small intestine reduces, consequently the proportion of the small and large intestine length changes from 1.4 to 1.8.
4. The length, diameter and area of longitudinal section of the villi of the small intestine increases with advancing ostriches in age. The longest villi are in the jejunum, but the shortest and with the smallest area is the ileum. The area of the villi longitudinal section till 180 days of age is larger in the duodenum, but from 240 days of age – in the jejunum.
5. The total number of the goblet cells per area unit of mucosa till 180 days of age is larger in the ileum and smaller in the duodenum. In turn, at 365 days of age, the number of the goblet cells is larger in the duodenum. In the villi of the small intestine, the mixed mucopolysaccharide cells occur in larger numbers, two times less – the acid, and in smaller numbers – the neutral mucopolysaccharide containing goblet cells.
6. The lowest intraluminal pH level is in the deep proventriculus glands area of the proventriculus, it does not exceed pH 3.0. The duodenum intraluminal pH level from 120 to 365 days of age increases significantly ($p < 0.01$) and reaches pH 7.0.
7. The gastrin and somatostatin IR cells from 120 to 365 days of age occur in the pyloric glands zone and the small intestine mucosa. The somatostatin IR cells are observed also in the deep proventriculus glands and in the ventriculus glands. The number of the gastrin and somatostatin IR cells is changeable with a tendency to increase with advancing ostriches in age.
8. The ghrelin IR cells are observed in the deep proventriculus glands, ventriculus and pyloric glands of the proventriculus 120 to 240 days of age tending to increase its number with advancing ostriches in age. The small intestine mucosa ghrelin IR cells occur throughout the developmental period studied.

SCIENTIFIC PUBLICATIONS AND THESES

1. Mancevica L., Mugurevics A. (2013) Morpho–metric and maso–metric parameters of the stomach in postnatal ontogenesis the African ostrich (*Struthio camelus*). *Proceedings of "Research for Rural Development 2013"* Latvia University of Agriculture, Jelgava, Vol.1, p.176–180.
2. Duritis I., Mugurevics A., Mancevica L. (2013) The Distribution of Gastrin, Somatostatin and Glucagon Immunoreactive (IR) Cells in Ostrich Stomach during the Pre– and Post–hatching Period. *Anatomia Histologia Embryologia*, Vol.42, No.5, p.362–368.
3. Mancevica L., Mugurevics A. (2013) Changes of the resorption surface area of the small intestinal villi of ostriches in ontogenesis. *Book of Abstracts of the 64th Annual Meeting of the European Federation of Animal Science*, Nantes, France, p.439.
4. Duritis I., Mugurevics A., Mancevica L. (2013) Distribution and characterization of the goblet cells in the ostrich small intestine during the pre– and posthatch period. *Veterinarija ir Zootehnika*, Vol.63, No. 85, p.23–28.
5. Mancevica L., Mugurevics A., Duritis I. (2012) Changes of the intestinal weight and length of ostriches (*Struthio camelus* var. *domesticus*) raised in Latvia from day 120 to day 360 of life. *International scientific conference of the FVM LUA "Animals. Health. Food Hygiene."* *Proceedings*, Jelgava, Latvia, p.92- 97.
6. Mancevica L., Mugurevics A., Duritis I. (2012) The intraluminal pH changes of the stomach and duodenum of African ostrich (*Struthio camelus* var. *domesticus*) in ontogenesis. *Proceedings of the 19th Baltic and Finish Poultry Conference*. Riga, Latvia, p. 36.–39.
7. Mancevica L., Mugurevics A., Duritis I. (2012) Development of proventriculus in ostriches raised in Latvia. *Bulgarian Journal of Veterinary medicine*, Stara Zagora, Bulgaria, Vol.15 (1), p.77.
8. Mugurevics A., Duritis I., Latkovska L. (2011) Total protein, albumin, calcium and phosphorus levels in blood in African ostrich chicks of different ages in Latvia. *The 5th Combined Workshop: Fundamental Physiology of the European Working Group of Physiology and Perinatal Development in Poultry*, Wageningen, Netherlands, p.72.
9. Duritis I., Mugurevics A., Latkovska L. (2010) Morphometric parameters of the ostrich (*Struthio camelus* var. *domesticus*) small and large intestine in the perinatal period. *International scientific conference of the FVM LUA "Animals. Health. Food Hygiene."* *Proceedings*, Jelgava, Latvia, p.50- 55.