Slaucamo govju dzemdes morfoloģija pēcdzemdību periodā
Morphology of Cow's Uterus in Postparturition Period

Ilga Šematoviča, Aleksandrs Jemeļjanovs
LLU Biotehnoloģijas un veterinārmedicīnas zinātniskais institūts „Sigra", e-pasts: sigra@lis.lv
Research Institute of Biotechnology and Veterinary Medicine „Sigra", LLU, e-mail: sigra@lis.lv
Māra Pilmane
Rīgas Stradiņa universitātes Anatomijas un antropoloģijas institūts, e-pasts: pilmane@latnet.lv
Institute of Anatomy and Anthropology, Riga Stradins University, e-mail: pilmane@latnet.lv

Abstract. Cow's uterus biopsy samples were taken in winter 2004/2005 in the research and training farm "Vecauce". Histological investigations were performed at the Institute of Anatomy and Anthropology of Riga Stradins University. Ten cows were biopsied twice – in the first and fifth week of postparturition period. The results showed hyperemia, different level of infiltration of tissue with neutrophils, lymphocytes and macrophages, oedema, detachment of lining epithelium, and erosive surface of mucous membrane in separate samples in the first week after parturition. Four weeks after parturition, hyperplasia of basal cells, hyperemia, proliferation of endometrial glands, perivascular and periglandular infiltration with inflammatory cells, as well as lymphatic follicules were found in separate samples. A mild positive correlation ($r=0.41$; $p<0.01$) between infiltration of endometrium with neutrophils and with macrophages was detected in the first week after parturition. A mild positive correlation ($r=0.52$; $p<0.01$) between neutrophils and lymphocytes, as well as between lymphocytes and macrophages ($r=0.35$; $p<0.01$) was found four weeks after parturition. A significant ($p<0.01$) increase in neutrophils, lymphocytes and macrophages was characteristic to cow's uterus samples between first and fifth week after parturition. These changes are suggested to correlate with immune system activation in cow's postparturition period. Four weeks after parturition, a dense infiltration of neutrophils, lymphocytes and macrophages was observed in the uterus of dairy cows without any clinical inflammation signs in animals.
Key words: cows, uterus, postparturition, morphology.

Ievads

Slaucamām govīm involūcijas periods, kas fizioloģiski ilgst 25 līdz 30 dienas pēc dzemdībām, ir viens no kritiskākajiem periodiem reproduktīvās sistēmas slimību etioloģijā (Twardoň et al., 2002). Kā riska faktori, kuri rada priekšnosacījumus reproduktīvās sistēmas slimībām un traucējumus dzemdes involūcijai, minami dzemdību palīdzības sniegšana dzemdību laikā un manipulācijas pēdzdzemdību periodā, kad dzemdes dobumā var nokļūt mikroflora un radīt dzemdes infekciju (Meglia, 2004).

Otrajā dienā pēc dzemdībām dzemdes gļotādas histoloģiskajos izmeklējumos vērojams vienkārtas, vienrindas epitēlijs, kurš vietām ir bojāts. No trešās līdz piektajai dienai turpinās gļotādas epitēlija atdalīšanās un sabrukšana, bet 11. dienā sākas epitelizācijas procesi dzemdes gļotādas bojātos reģionos, kas turpinās līdz 14. dienai. No 21. līdz 30. dienai pēc atnešanās dzemdes gļotāda ir klāta ar vienkārtas, vienrindu epitēliju, kam atsevišķās vietās ir pseido-daudzrindu raksturs. Dzemdes dziedzeru slānis pēc dzemdībām ir vāji attīstīts, dziedzeriem ir izstiepta forma, un līdz pat 20.–30. dienai pēc dzemdībām var būt vērojamas deģeneratīvas dziedzeru izmaiņas (Емельянова, 1974).

Govīm pēc dzemdībām vienmēr vērojama polimorfonukleāro leikocītu un citu iekaisuma šūnu infiltrācija dzemdes audos, jo agrā pēcatnešanās periodā govju dzemdes dobumā atrodama plaša spektra mikroorganismu asociācijas, piemēram, *Escherichia coli*, *Actinomyces pyogenes*, *Pseudomonas aeruginosa*, *Staphylococcus sp.*, *Sreptococcus sp.* un *Pastereula multocida*, kā arī anaerobie mikroorganismi – *Clostridium, Bacteroides* un *Fusobacterium sp.* (Twardon et al., 2000; Зверева и Хомин, 1976). Persistentu infekciju spēj izraisīt *Actinomyces pyogenes* (Bondurant, 1999; Lewis, 1997). Savukārt autori Duļbinskis un Jemeļjanovs (2006) govīm pirmajās nedēļās pēc atnešanās dzemdes dobuma eksudātā 81.6 % gadījumu konstatējuši vienas mikroorganismu sugas pārstāvjus – monokultūru.

Ja dzimumsistēma tiek inficēta, sniedzot dzemdību palīdzību vai ienesot infekciju pēcdzemdību manipulāciju laikā, veselas govs organismā tā izzūd divu līdz trīs nedēļu laikā pēc atnešanās (Bondurant, 1999), bet LeBlank un citi (2002) apgalvo, ka šim procesam jānotiek līdz 26 dienām pēc atnešanās. Savukārt Kask un citi (1999) uzskata, ka dzemdes dobuma atveseļošanās process norit sešās nedēļās pēc atnešanās. Govs endometrija inficēšanās ar nespecifisku mikroorganismu infekciju galvenokārt

rada neitrofīlo leikocītu infiltrāciju dziedzeru slānī un dzemdes lumenā. Neitrofīlie leikocīti fagocitē mikroorganismus, un arī limfocīti un eozinofīlie leikocīti var piedalīties iekaisuma reakcijā (Bondurant, 1999).

Klīniski involūcijas procesa norise un arī dzemdes iekaisuma raksturs tiek noteikts pēc lohiju un/vai izdalījumu rakstura, bet histoloģiskajos izmeklējumos to vērtē pēc patoloģisko izmaiņu pakāpes dzemdes audos. Tādējādi dzemdes gļotādas virsmas epitēlija atdalīšanās un mērenu neitrofīlo leikocītu un limfocītu infiltrācija *lamina propria* tiek apzīmēta par vieglu endometrītu. Viegla endometrīta gadījumos vērojama atsevišķu endometriālo dziedzeru deģenerācija un to epiteliālo šūnu nekroze (Javed, Khan, 1991). Par vidēja smaguma endometrītu tiek apzīmēti gadījumi, kad bez iepriekšminētajām pazīmēm vērojama blīva limfocītu un plazmocītu infiltrācija dzemdes dziedzeru slānī un fibroblastu proliferācija ap dažiem endometrija dziedzeriem. Šajā gadījumā atrodama arī periglandulāra un perivaskulāra leikocītu infiltrācija (Bonnett et al., 1991), kā arī atsevišķu endometriālo dziedzeru deformācija un to cistiska pārveidošanās (Javed, 1991).

Joprojām nav vienota uzskata par to, kā norisinās slaucamo govju organisma aizsardzības procesi dzemdes gļotādā involūcijas periodā. Latvijā ir veikti govs endometrija morfoloģijas pētījumi govīm–donoriem saistībā ar hormonālo statusu un procesiem olnīcās (Антане, 1990) un dzemdes histomorfoloģiskie pētījumi slaucamām govīm pēcatnešanās periodā (Емельянова, 1974).

Mūsu pētījuma mērķis bija pētīt govs dzemdes gļotādas morfoloģiskās pārmaiņas pēcatnešanās periodā.

Materiāls un metodes

Pētījumā iekļautas desmit Latvijas brūnās (LB) šķirnes govis no LLU MPS „Vecauce" slaucamo govju ganāmpulka novietnes „Līgotnes" 2004./2005. gada ziemas periodā. Dzemdes gļotādas un zemgļotādas dziedzeru slāņa biopsijas paraugi ņemti pirmajā nedēļā pēc atnešanās no govju grūsnā dzemdes raga, lai noskaidrotu iespējamās iekaisuma izmaiņas. Manipulāciju atkārtojām pēc 4 nedēļām, t.i., 5. nedēļā, kad fizioloģiski ir beidzies involūcijas process.

Dzemdes gļotādas biopsija veikta ar oriģinālu biopsijas instrumentu, kas ražots Dānijas uzņēmumā „Kruuse". Pēc audu paraugu iegūšanas tos ievietoja neitrālā 10% formalīna šķīdumā, pH – 7.5 (Humason, 1967). Histoloģiskie izmeklējumi veikti Rīgas Stradiņa universitātes Anatomijas un antropoloģijas institūta Morfoloģijas laboratorijā. Govju dzemdes audu paraugi tika atūdeņoti, attaukoti un ieslēgti parafīna blokos, griezti ar mikrotomu, krāsoti ar eozīnu un hematoksilīnu (Aughey, Frye, 2001) un izmeklēti ar gaismas mikroskopu „Leica BME".

Dzemdes satura mikrobioloģiskie izmeklējumi veikti LLU Biotehnoloģijas un veterinārmedicīnas zinātniskā institūta „Sigra" mikrobioloģijas laboratorijā. Mikrobioloģiskie izmeklējumi veikti pēc vispārpieņemtām standartmetodēm LVS ISO 7218:1996 un LVS NE ISO 6887-1:1999, kā arī LVS NE ISO 4833:2003 L.

Datu statistiskajā apstrādē lietots Stjudenta t tests vienas paraugkopas analīzei, Vilkinsona tests divu saistītu paraugkopu analīzei (Paura un Arhipova, 2002), nelineārās un lineārās regresijas modeļi, kā arī divfaktoru un daudzfaktoru korelācija (Arhipova un Bāliņa, 2003).

Rezultāti un diskusija

Slaucamo govju dzemdes dobuma gļotādas biopsijas paraugos, kas ņemti pirmajā nedēļā pēc atnešanās, tika konstatēta bazālo šūnu hiperplāzija, perēkļveida (1.a att.), zemepitēlija (1.b att.) un difūzi endometrijā (1.c att.) pilnasinīgi asisnsvadi, tūska dzemdes audos (1.d att.), bet atsevišķos paraugos – erozīva gļotādas virsma.

Četras nedēļas pēc atnešanās joprojām bija vērojama asinsvadu pilnasinība dzemdes gļotādā, izteikta neitrofīlo leikocītu, limfocītu un makrofāgu infiltrācija ap dziedzeru izvadiem un dziedzeru proliferācija. Atsevišķos paraugos bija vērojami izveidojušies limfoīdie mezgliņi dziedzeru slānī (1.e att.). Trijām govīm, kurām pirmajā nedēļā pēc atnešanās dzemdes saturā bija konstatēti *Staphylococcus* ģints mikroorganismi, četras nedēļas vēlāk atrada intensīvu iekaisuma šūnu infiltrāciju dzemdes audos, lai gan otrajā baktereoloģiskās izmeklēšanas reizē (četras nedēļas pēc dzemdībām) infekcijas ierosinātāji minēto govju dzemdes satura paraugos netika konstatēti. Citi autori intensīvu iekaisuma šūnu infiltrāciju dzemdes gļotādas dziedzeru slānī dzemdes involūcijas periodā konstatējuši tikai 25% gadījumu (Bonnett et al., 1991), citi – vairāk nekā 30% gadījumu (Емельянова, 1974).

Visām izmeklētajām govīm dažādās kombinācijās konstatēja plaša spektra mikroorganismu asociācijas, 79% gadījumu izdalot *Echerichia coli*, 63% – *Staphylococcus aureus*, 58% – *Enterococcus faecalis*, 38% – *Bacillus sp.*, 33 % – *Staphylococcus sp.*, 33% – *Micrococcus sp.*, 8% – *Proteus vulgaris*, 8% – β hemolizējošā *Streptococcus* ģints mikroorganismus, 8% – *Bacillus lichteniformis*, un 8% – *Hafnia alvei*.

Neitrofīlo leikocītu infiltrācijas pakāpe dzemdes gļotādā pirmajā nedēļā pēc atnešanās attēlota ar lineārās regresijas modeli, ņemot vērā dzemdību laikā dzemdes dobumā iekļuvušo mikroorganismu daudzumu (skat. 2. att.). Jāpiemin arī, ka infiltrācijas amplitūda starp atsevišķām govīm nebija būtiski atšķirīga ($p>0.05$). Savukārt četras nedēļas pēc atnešanās vērojamas ļoti plaša iekaisuma šūnu infiltrācijas intensitātes atšķirības ($p<0.05$) starp atsevišķām govīm.

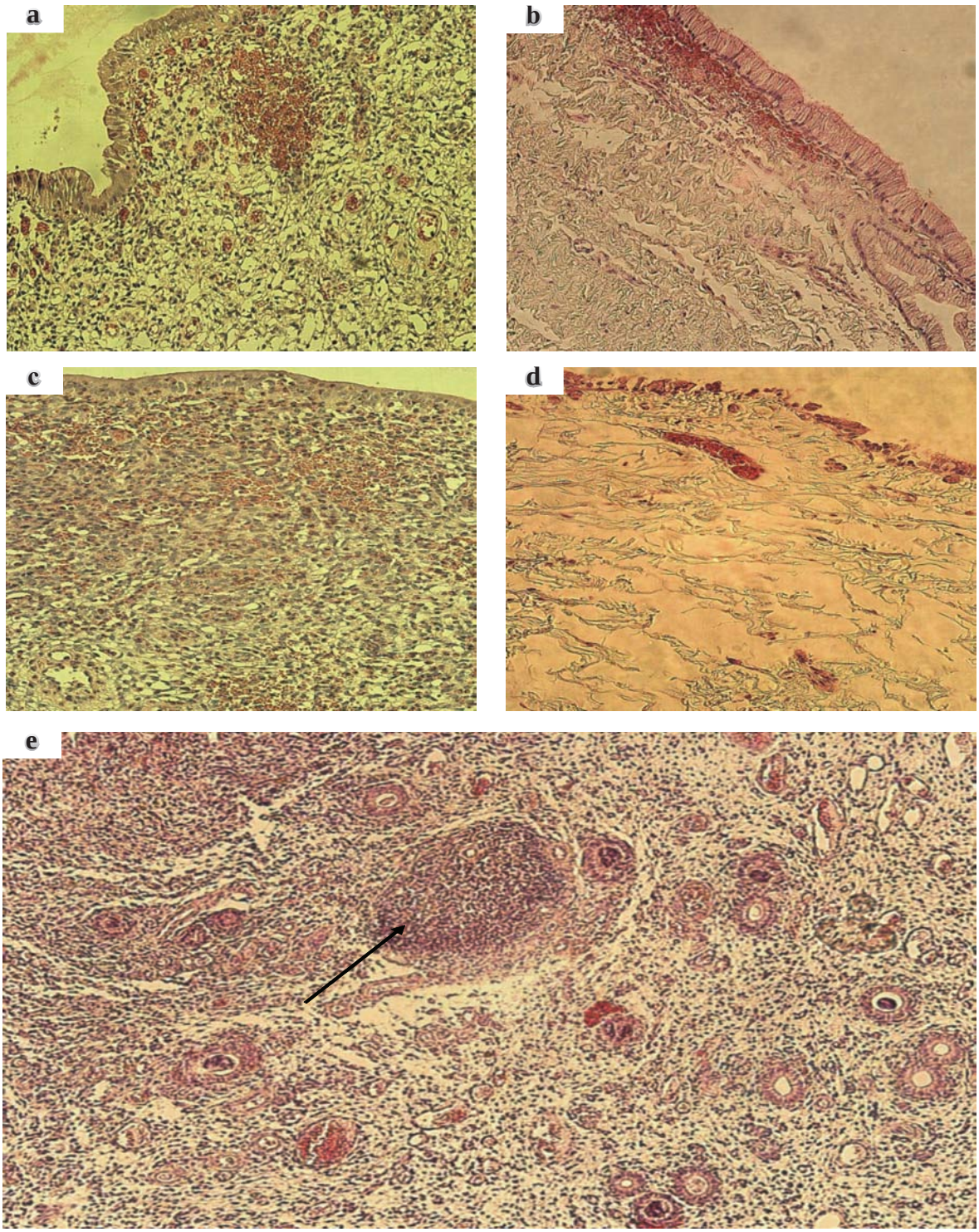

1. att. Morfoloģiskās pārmaiņas govs dzemdes audos pēcdzemdību periodā (krāsojums ar hematoksilīnu un eozīnu): **a** – perēkļveida pilnasinīgi kapilāri un iekaisuma šūnu infiltrācija endometrijā, X 100; **b** – subepiteliālo kapilāru pilnasinība, X 200; **c** – difūzi izvietotu kapilāru pilnasinība un iekaisuma šūnu infiltrācija endometrijā, X 100; **d** – daļēja dzemdes virsmas epitēlija atdalīšanās un gļotādas tūska, X 100; **e** – limfoīdais mezgliņš endometrijā (bultiņa), dziedzeru proliferācija, periglandulāra un perivaskulāra iekaisuma šūnu infiltrācija, X 100.

Fig. 1. Morphological changes in cow's uterus in postparturition period (haematoxylin and eosin staining): **a** – focus-type hyperemia and infiltration of endometrium with inflammatory cells , X 100; **b** – subepithelial hyperemia, X 200; **c** – hyperemia of diffuse-arranged capillaries and infiltration of endometrium with inflammatory cells, X 100; **d** – partial detachment of lining epithelium and oedema in mucuous membrane, X 100; **e** – lymphatic follicule in endometrium (arrow), proliferation of endometrial glands, periglandular and perivascular infiltration of endometrium with inflammatory cells, X 100.

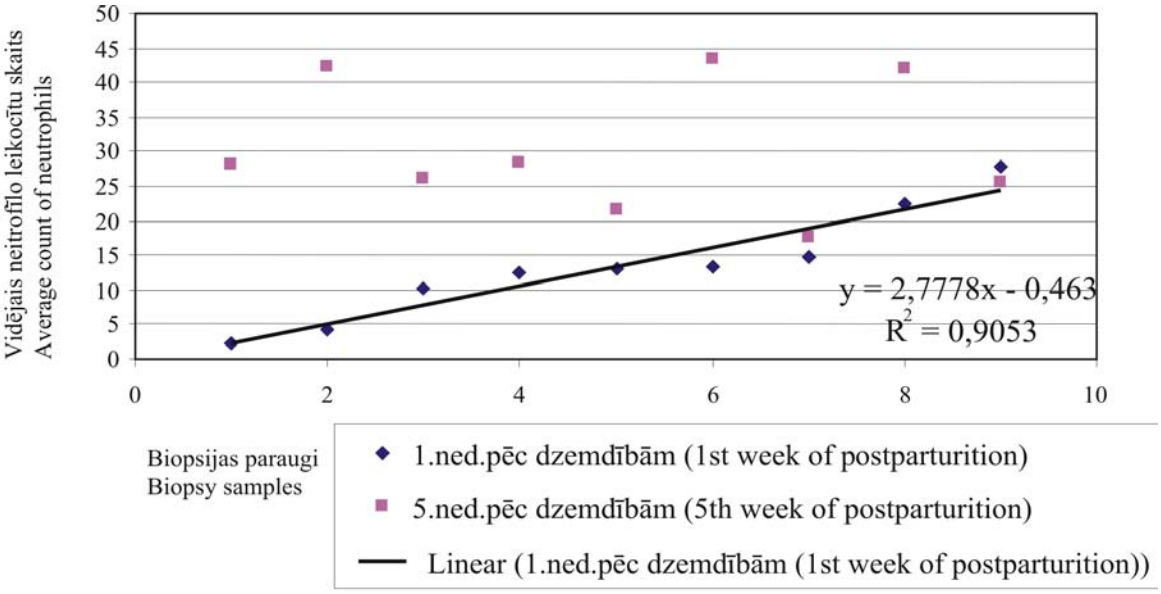

2. att. Neitrofīlo leikocītu skaita dinamika govs dzemdes audos 1. un 5. nedēļā pēc atnešanās.
Fig. 2. Dynamics of neutrophils in cow's uterus in the 1st and 5th week after parturition.

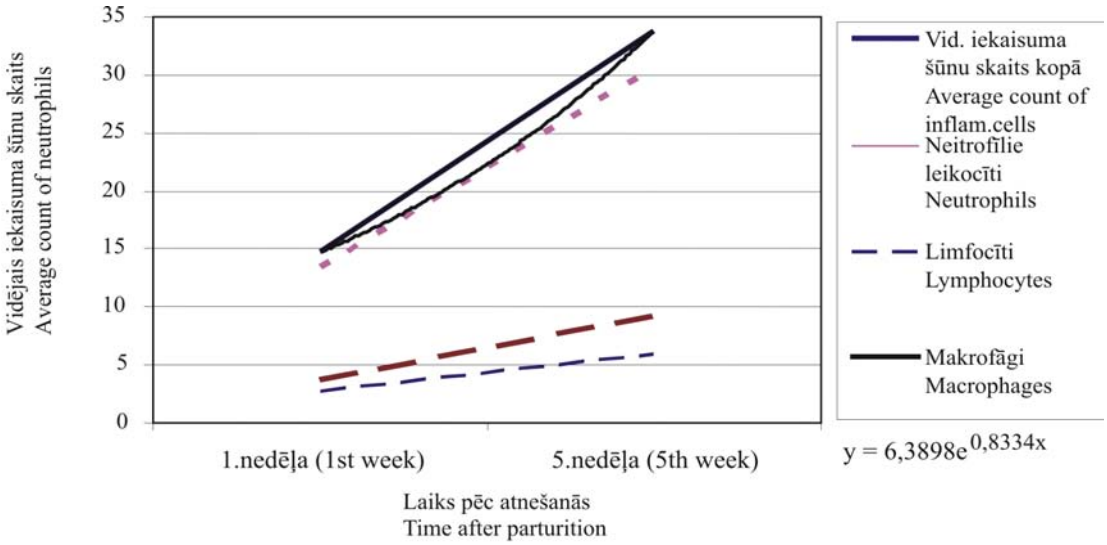

3. att. Iekaisuma šūnu skaita dinamika govs dzemdes audos 1. un 5. nedēļā pēc atnešanās
Fig. 3. Dynamics of inflammation cells in cow's uterus in the 1st and 5th week after parturition.

Arī makrofāgu un limfocītu infiltrācija dzemdes audos pirmajā nedēļā pēc dzemdībām bija ranžējama atkarībā no dzimumsistēmas inficēšanas intensitātes dzemdību laikā. Mūsuprāt tas liecina par organisma prestestības spēju nozīmi pēcdzemdību periodā, ko atzīmē arī citi autori (Lewis, 1997; Meglia, 2004).

Pirmajā nedēļā pēc atnešanās govīm endometrijā novēroja statistiski nozīmīgu ($p<0.01$), vidēju pozitīvu korelāciju ($r=0.41$) starp makrofāgu un neitrofīlo leikocītu infiltrāciju. Savukārt ceturtajā nedēļā pēc atnešanās govju dzemdes gļotādas biopsijas paraugos konstatēja statistiski būtisku ($p<0.01$), vidēju pozitīvu ($r=0.52$) korelāciju starp neitrofīliem un limfocītiem, kā arī būtisku, vidēju pozitīvu korelāciju ($p<0.01$) starp limfocītiem un makrofāgiem ($r=0.35$). Tas liecina, ka govīm pirmajā nedēļā pēc atnešanās dzemdes audos sākotnēji prevalē celulārie, bet vēlāk, iespējams, aktivizējas humorālie aizsardzības mehānismi.

Iekaisuma šūnu statistiskā analīze divām saistītām paraugkopām rādīja, ka četras nedēļas pēc atnešanās, salīdzinot ar pirmo nedēļu, neitrofīlo leikocītu, makrofāgu un limfocītu infiltrācijas pieaugums govs dzemdes gļotādas audos ir būtisks ($p<0.01$) (skat. 3. att.). Tas pamato uzskatu, ka govs dzemde ir spējīga atjaunot fizioloģisko vidi dzemdē laika posmā līdz četrām nedēļām (Le Blank et al., 2002;

Kask et al., 1999). Tomēr jāatzīmē, ka šie apgalvojumi bija balstīti uz infekcijas izzušanu attālinātā laika periodā pēc dzemdībām. Mūsu pētījumā iekļautajām govīm četras nedēļas pēc dzemdībām no dzemdes dobuma neizolējām infekcijas ierosinātājus, tomēr, salīdzinot pirmo un piekto nedēļu pēc atnešanās, iekaisuma šūnu infiltrācija dzemdes audos bija palielinājusies par 83.34%.

Mūsu pētījums liecināja, ka slaucamo govju dzemdes audos četras nedēļas pēc atnešanās var būt intensīva iekaisuma šūnu infiltrācija bez klīniskām dzemdes iekaisuma pazīmēm. Domājams, šis process jāuzskata kā involūcijas mikroprocesu daļa. Tātad mūsu pētījums pierāda, ka dzemdes involūcijas mikroprocesi slaucamām govīm norit vēl piektajā nedēļā pēc dzemdībām.

Secinājumi

1. Pirmajā nedēļā pēc atnešanās slaucamo govju dzemdes gļotādā vērojama hiperēmija, dažādas intensitātes iekaisuma šūnu infiltrācija, tūska, vietām virsmas epitēlija atdalīšanās un erozīva dzemdes gļotādas virsma.
2. Četras nedēļas pēc dzemdībām govs dzemdē vērojama bazālo šūnu hiperplāzija, pilnasinīgi asinsvadi, dziedzeru proliferācija, perivaskulāra un periglandulāra iekaisuma šūnu infiltrācija, kā arī limfoīdie mezgliņi atsevišķos paraugos.
3. Pirmajā nedēļā pēc atnešanās govīm endometrijā vērojama statistiski nozīmīga ($p<0.01$), vidēja pozitīva korelācija ($r=0.41$) starp makrofāgu un neitrofīlo leikocītu infiltrāciju. Savukārt ceturtajā nedēļā pēc atnešanās govju dzemdes gļotādas biopsijas paraugos konstatēta statistiski būtiska ($p<0.01$), vidēja pozitīva ($r=0.52$) korelācija starp neitrofīliem un limfocītiem, kā arī būtiska, vidēja pozitīva korelācija ($p<0.01$) starp limfocītiem un makrofāgiem ($r=0.35$).
4. Neitrofīlo leikocītu, makrofāgu un limfocītu infiltrācijas pieaugums govs dzemdes audos ir statistiski nozīmīgs ($p<0.01$) pēcdzemdību attālinātā laika periodā četras nedēļas pēc dzemdībām.
5. Slaucamo govju dzemdes audos piektajā nedēļā pēc atnešanās var būt intensīva iekaisuma šūnu infiltrācija bez klīniskām dzemdes iekaisuma pazīmēm.

Literatūra

1. Arhipova, I., Bāliņa, S. (2003) *Statistika Ekonomikā. Risinājumi ar SPSS un Microsoft Exel.* Rīga: Datorzinību centrs, 352 lpp.
2. Aughey, E., Frye, F.L. (2001) *Comparative veterinary histology with clinical correlates.* Manson Pub.Ltd., London, 14-127.
3. Bondurant, R.H. (1999) Inflammation in the bovine female reproductive tract. *Animal health 2: Inflammation and animal health.* California 95616, pp. 101-110.
4. Bonnett, B. N., Miller, R. B., Etherington, W. G., Martin, S.W., Johnson, W. H. (1991) Endimetrial biopsy in Holstein-Friesian dairy cows. *Canada, Journal of Veterinary Research,* 55: 155-161.
5. Duļbinskis, J., Jemeļjanovs, A. (2006) Miometriju tonizējošu līdzekļu ietekme uz govju reproduktīvajām funkcijām. *LLU Raksti,* Nr. 16 (311), 30.-39. lpp.
6. Humason, G.L. (1967) *Animal tissue techniques.* Second edition. W.H.Freeman and Company, San Francisco and London, 569 pp.
7. Javed, M.T., Khan, M.Z. (1991) Bacteriological and biohistopathological studies in repeat breeding cows. *Journal of Islamic academy of sciences,* 4:3, 242.
8. Kask, K., Gustafsson, H., Magnusson, U., Bertilsson, J., Gunnarsson, A., Kindahl, H. (1999) Uterine bacteriology, histology, resumption of ovarian activity and granulocyte function of the postpartum cow in different milking frequencies. *Acta Vet. Scand.,* 40(4):287-97.
9. LeBlanc, S.J., Duffield, T.F., Leslie, K.E., Bateman, K.G., Keefe, G.P., Walton, J.S., Johnson, W.H. (2002) Defining and diagnosing postpartum clinical endometritis and its impact on reproductive performance in dairy cows. *Journal of dairy science,* Vol. 85:2223-2236.
10. Lewis, S.G. (1997) Uterine health and disorders. *Dairy Science,* 80:984-994.
11. Meglia, G. E. (2004) Nutrition and Immune Response in Periparturient Dairy Cows. *Acta Universitati Agriculturae Sueciae Veterinaria 170*, Uppsala, p. 116.
12. Paura, L., Arhipova, I. (2002) *Neparametriskās metodes. SPSS datorprogramma.* Jelgava, 148 lpp.
13. Twardoň, J., Dejneka, G. J., Błaszkowszowska, M., Trzęsowski, P. (2002) The influence of simpanorm (carazolol) on puerperal period course in dairy cows. Wrocław, Poland. http: //216.239.59.104/search?q=cache:vqm2wmjRKn4J:wwwfatro.it/fatro_gb/News/Vetupdates/Files/DOC/SIMPANOR.DOC+The+influence+of+Simpanorum&hl=lv&ct=clnk&cd=1&gb=lv – resurss aprakstīts 2007. gada 1. februārī.
14. Антане, В.В. (1990) Зависимость суперовуляции и качества ембрионов коров-доноров от состояния их гормонального статуса, ендометрия и показателей обмена веществ. *Диссертация на соискание ученой степени кандидата ветеринарных наук.* Елгава, 139 стр.
15. Емельянова, М. (1974) Гистоморфологические и гистохимические изменения основных структур эндометрия после отёла. *Диссертация на соискание ученои степени кандидата биологических наук.* Сигулда, 194 стр.
16. Зверева,Г.В,Хомин,С.П.(1976)*Гинекологические болезни коров.* Урожай, Киев, 152 стр.